UNIVERSIDADE FEDERAL RURAL DO SEMI-ÁRIDO
PRÓ-REITORIA DE PESQUISA E PÓS-GRADUAÇÃO
PROGRAMA DE PÓS-GRADUAÇÃO EM CIÊNCIA ANIMAL
DOUTORADO EM CIÊNCIA ANIMAL

HERSON DA SILVA COSTA

MORFOLOGIA DO APARELHO REPRODUTOR FEMININO DE OVINOS, CONCEPTO E GLICOSAMINOGLICANOS NO TERÇO INICIAL DA GESTAÇÃO

MOSSORÓ-RN
2022

HERSON DA SILVA COSTA

MORFOLOGIA DO APARELHO REPRODUTOR FEMININO DE OVINOS, CONCEPTO E GLICOSAMINOGLICANOS NO TERÇO INICIAL DA GESTAÇÃO

Tese apresentada ao Doutorado do Programa de Pós-Graduação em Ciência Animal da Universidade Federal Rural do Semi-Árido como requisito para obtenção do título de Doutor em Ciência Animal.

Linha de Pesquisa: Morfofisiologia e Biotecnologia Animal

Orientador: Prof. Dr. Moacir Franco de Oliveira - UFERSA

MOSSORÓ-RN
2022

© Todos os direitos estão reservados a Universidade Federal Rural do Semi-Árido. O conteúdo desta obra é de inteira responsabilidade do (a) autor (a), sendo o mesmo, passível de sanções administrativas ou penais, caso sejam infringidas as leis que regulamentam a Propriedade Intelectual, respectivamente, Patentes: Lei n° 9.279/1996 e Direitos Autorais: Lei n° 9.610/1998. O conteúdo desta obra tomar-se-á de domínio público após a data de defesa e homologação da sua respectiva ata. A mesma poderá servir de base literária para novas pesquisas, desde que a obra e seu (a) respectivo (a) autor (a) sejam devidamente citados e mencionados os seus créditos bibliográficos.

C837m Costa, Herson da Silva.
MORFOLOGIA DO APARELHO REPRODUTOR FEMININO DE OVINOS, CONCEPTO E GLICOSAMINOGLICANOS NO TERÇO INICIAL DA GESTAÇÃO / Herson da Silva Costa. - 2022.
204 f. : il.

Orientador: Moacir Franco de Oliveira.
Tese (Doutorado) - Universidade Federal Rural do Semi-árido, Programa de Pós-graduação em Ciência Animal, 2022.

1. Matriz extracelular. 2. Placentoma. 3. Ultrassonografia. 4. Embrião. 5. Morfologia. I. Oliveira, Moacir Franco de, orient. II. Título.

Ficha catalográfica elaborada por sistema gerador automáto em conformidade com AACR2 e os dados fornecidos pelo) autor(a).
Biblioteca Campus Mossoró / Setor de Informação e Referência
Bibliotecária: Keina Cristina Santos Sousa e Silva
CRB: 15/120

O serviço de Geração Automática de Ficha Catalográfica para Trabalhos de Conclusão de Curso (TCC´s) foi desenvolvido pelo Instituto de Ciências Matemáticas e de Computação da Universidade de São Paulo (USP) e gentilmente cedido para o Sistema de Bibliotecas da Universidade Federal Rural do Semi-Árido (SISBI-UFERSA), sendo customizado pela Superintendência de Tecnologia da Informação e Comunicação (SUTIC) sob orientação dos bibliotecários da instituição para ser adaptado às necessidades dos alunos dos Cursos de Graduação e Programas de Pós-Graduação da Universidade.

HERSON DA SILVA COSTA

MORFOLOGIA DO APARELHO REPRODUTOR FEMININO DE OVINOS, CONCEPTO E GLICOSAMINOGLICANOS NO TERÇO INICIAL DA GESTAÇÃO

Tese apresentada ao Doutorado do Programa de Pós-Graduação em Ciência Animal da Universidade Federal Rural do Semi-Árido como requisito para obtenção do título de Doutor em Ciência Animal.

Linha de Pesquisa: Morfofisiologia e Biotecnologia Animal

Defendida em: 27/05/2022.

BANCA EXAMINADORA

Moacir Franco de Oliveira
Assinado de forma digital por Moacir Franco de Oliveira
Dados: 2022.08.24 09:51:32 -03'00'

Moacir Franco de Oliveira, Prof. Dr. (UFERSA)
Presidente

gov.br Documento assinado digitalmente
HUGO ALEXANDRE DE OLIVEIRA ROCHA
Data: 13/08/2022 11:28:25-0300
Verifique em https://verificador.iti.br

Hugo Alexandre de Oliveira Rocha (UFRN)
Membro Examinador

WIRTON PEIXOTO COSTA:02866148479
Assinado de forma digital por WIRTON PEIXOTO COSTA:02866148479
Dados: 2022.08.24 10:03:29 -03'00'

Wirton Peixoto Costa (UFERSA)
Membro Examinador

Antônio Chaves de Assis Neto (USP)
Membro Examinador

Amilton Cesar dos Santos

Amilton Cesar dos Santos (UNIFEOB)
Membro Examinador

DADOS CURRICULARES DO AUTOR

HERSON DA SILVA COSTA nasceu no dia 26 de janeiro de 1988 na cidade de Mossoró-RN. Cursou o ensino médio na Escola Estadual Manoel Joaquim (em Governador Dix-Sept Rosado), concluindo no ano de 2005. Em 2007, ingressou no Técnico em Saneamento no Centro Federal de Educação Tecnológica do Rio Grande do Norte (CEFET-RN), atual Instituto Federal do Rio Grande do Norte (IFRN), concluindo no ano de 2009. Em 2010, iniciou o ensino superior em Zootecnia na Universidade Federal Rural do Semi-Árido (UFERSA), o qual transferiu para o curso de Medicina Veterinária no ano de 2011, concluindo este curso em 2015. Ingressou em 2016, no Mestrado em Ciência Animal pela UFERSA, concluindo em 2018. No mesmo ano, ingressou no curso de Pós-graduação em Clinica Médica e Cirúrgica de Pequenos Animais, pela faculdade Qualittas, obtendo conclusão em 2020. Ainda em 2018, ingressou no Doutorado pela UFERSA, tendo realizado estágio docência nas disciplinas de Anatomia e Fisiologia Comparada Dos Animais Domésticos, Anatomia dos Animais Domésticos (zootecnia), Anatomia topográfica e Anatomia dos Animais Domésticos I e II, na UFERSA. Atualmente é discente (doutorado) do curso em Ciência Animal sob a orientação do prof. Dr. Moacir Franco de Oliveira.

Ao meu pai, **Edilson Costa de Melo** por ter sido meu grande incentivador, com sua sabedoria e determinação, fazendo-me sentir capaz para alcançar todos os objetivos e metas.

A minha mãe, **Edileuza Maria da Silva Costa** que esteve sempre ao meu lado, com todo seu esforço, dedicação e carinho, ajudando-me a superar meus desafios.

A minha esposa, **Ana Kaline Pereira Ferreira** que esteve sempre ao meu lado, dando apoio e incentivo durante a minha jornada.

Ao meu professor orientador Prof. Dr. **Moacir Franco de Oliveira**, o qual teve paciência e humildade para me passar os ensinamentos necessários para a conclusão do meu trabalho e onde encontrei uma grande amizade.

Dedico

AGRADECIMENTOS

Em primeiro lugar, a **DEUS** por me conceder saúde e sabedoria durante a longa trajetória acadêmica, onde tive a oportunidade de concluir com êxito. Deu-me ciência para respeitar os sentimentos dos animais e perceber gestos de dor em cada olhar.

À minha mãe, **Edileuza Maria da Silva Costa**, pelos cuidados, pelo amor e pela fé depositada em mim. Sempre ajudou em todos os momentos, deu forças para não desistir com suas sabedorias e incentivos, fazendo-me sentir capaz para finalizar todos os objetivos e metas. Amo-te mãe...

Ao meu pai, **Edilson Costa de Melo**, pelo seu amor, carinho e apoio, que sempre trabalhou muito nessa vida para poder contribuir com minha formação em Medicina Veterinária e sobre tudo no mestrado em Ciência Animal. Obrigado por tudo.

A minha esposa, **Ana Kaline Pereira Ferreira**, pela grande motivação, conselhos, paciência e apoio para contribuir em mais uma etapa da minha vida.

Ao meu orientador, **Moacir Franco de Oliveira**, por ter me aceitado como orientado, desde a iniciação cientifíca até agora, pelos ensinamentos, lições de vida, encorajamento, confiança a mim dada, pelas oportunidades de crescer profissionalmente e principalmente pela amizade adquirida ao longo deste longo período juntos. Muito obrigado meu amigo.

As minhas irmãs, **Maria Núbia Costa** e **Heane Thaís da Silva Costa**, pelo incentivo, fundamentais para a realização deste Curso, bem como, por toda a minha caminhada.

Aos meus **dois filhotes (gatos)**, pela amizade verdadeira, carinho, alegria e receptividade em todos os momentos.

A **Gleidson Benevides de Oliveira**, pela amizade, pelo carinho, apoio sempre que precisei na vida acadêmica

A **Ferdinando Vinícius Fernandes Bezerra**, pela sua disposição, dedicação e sempre prestativo em ajudar ao próximo, e também pela sua amizade. E a sua esposa, **Jessiele Pereira Oliveira da Rocha** e seu filho, **João Vinicius da Rocha Bezerra**, pela paciência em cedê-lo por muitos momentos para que ele pudesse contribuir com meus resultados.

Ao meu grande amigo, **Radan Elvis Matias de Oliveira**, pela amizade, pelos conselhos, pela paciência em todos os meus procedimentos, pela parceria nas produções acadêmicas e sem

dúvidas, por ter me indicado ao professor Moacir lá no inicio, como bolsista de iniciação cientifica. Muito obrigado meu amigo.

Aos meus amigos do laboratório, **Carlos Eduardo Vale Rebouças, André Menezes do Vale**, **Carlos Magno de Oliveira Júnior**, **Felipe Venceslau Câmara**, **Paulo Mateus Alves Lopes**, **Hélio Noberto de Araújo Júnior**, **Igor Renno Guimarães Lopes**, **Moisés Dantas Tertulino**, **Ana Indira Bezerra Barros**, **João Augusto Rodrigues Alves Diniz**, **Ana Caroline Freitas Caetano de Sousa** e **João Vitor de Oliveira Gurgel**, muito obrigado pelo apoio.

Ao **Laboratório de Microscopia Eletrônica de Varredura da UFERSA**, pelo auxílio na realização das análises das técnicas de microscopia eletrônica de varredura, em especial, ao técnico do laboratório **Bruno Caio Chaves Fernandes**, que fez todas as análises das amostras. Obrigado pela paciência de sempre.

A Coordenação e Aperfeiçoamento de Pessoal de Nível Superior **(CAPES)**, pelo auxílio financeiro proporcionado.

A Universidade Federal Rural do Semi-Árido - **UFERSA**.

Aos professores da UFERSA, em especial a **Carlos Eduardo Bezerra de Moura**, **Valéria Veras de Paula**, **Jean Berg Alves da Silva**, **Jael Soares Batista**, **Alexsandra Fernandes Pereira** e aos demais que contribuíram para a minha Pós-graduação, transmitindo seus conhecimentos e experiências de vida.

Aos professores, **Hugo Alexandre de Oliveira Rocha**, **Wirton Peixoto Costa**, **Antônio Chaves de Assis Neto** e **Amilton Cesar dos Santos** pela disponibilidade em fazer parte da banca de defesa, momento impar na minha vida acadêmica.

Aos funcionários do CEMAS, **Antônio Almeida dos Santos**, **Robson Rodrigues Freitas Silva**, **Francisco das Chagas de Souza** e **Manoel Messias do Santos (Cuscuz)**, pela contribuição nas coletas dos materiais.

A todas as pessoas que direta ou indiretamente contribuíram para que eu pudesse alcançar esse sonho.

“A imaginação é mais importante que a ciência, porque a ciência é limitada, ao passo que a imaginação abrange o mundo inteiro”.

(Albert Einstein)

MORFOLOGIA DO APARELHO REPRODUTOR FEMININO DE OVINOS, CONCEPTO E GLICOSAMINOGLICANOS NO TERÇO INICIAL DA GESTAÇÃO

COSTA, H.S. Morfologia do aparelho reprodutor feminino de ovinos, concepto e glicosaminoglicanos no terço inicial da gestação. 2022. 204f. Tese (Doutorado em Ciência Animal) – Programa de Pós-Graduação em Ciência Animal - Universidade Federal Rural do Semi-Árido (UFERSA), Mossoró-RN, Brasil.

RESUMO: Objetivou-se descrever os glicosamnoglicanos (GAGs), morfologia do aparelho reprodutor feminino, placenta e desenvolvimento pós-implantacional no terço inicial da gestação de ovinos da raça Morada Nova. Assim, foram utilizadas 10 ovelhas, adultas, ao quais foram submetidas à sincronização do cio durante 7 dias, através da utilização de MAP e aplicações de PGF2alfa e eCG. Em seguida os animais foram agrupados com o macho e a monta natural foi visualisada. As gestações foram confirmadas mediante ultrassonografia e as coletas foram realizadas nos dias, 15, 20, 30, 40, 50 e 60 pós-cópula. As amostras foram descritas segundo as técnicas de macroscopia, morfometria e microscopia. Em relação aos GAGs, observou-se que marcou fortemente para Anti-CS na tuba uterina, cornos uterinos, corpo uterino, vagina, relação útero/placenta e placentoma. Toda via, a cérvix esteve presente fracamente. Já a atividade Anti-HS esteve fortemente presente na mucosa vaginal e no interior dos vasos presentes na relação útero/placenta. Demais estruturas marcaram-se fracamente. Quanto à morfologia, foi visto diferenças entre a relação útero/placenta aos 20 dias de gestação e 60 dias e, a placentação observada foi do tipo corioalantoide. Se tratando do reprodutor, observou-se que os ovários apresentaram tamanhos diferentes entre os antímeros e possui um epitélio que variou de pavimentoso a cúbico simples. A tuba uterina foi constituida por um tubo musculomembranoso enovelado e histologicamente foi dividida em: mucosa, com seu epitélio de revestimento do tipo pseudoestratificado cilíndrinco com células cilíadas, submucosa composta de tecido conjuntivo frouxo, muscular, que inclui uma camada longitudinal e outra circular e a serosa. Os cornos uterinos, histologicamente foi dividido em três camadas: endométrio, miométrio e o perimétrio. A região de endométrio, houve diferença entre as idades 15 e 50 dias de gestação, uma vez que, apresentou um epitélio simples cilíndrico e cúbico simples, respectivamente. O corpo uterino foi a continuação dos cornos uterinos e possuiu o endométrio formada por epitélio simples cilíndrico e por inúmeras glândulas endometriais, que por sua vez, possuia epitélio cúbico simples. A cérvix foi constituida pela mucosa, muscular interna circular, muscular externa longitudinal e serosa. A mucosa variou desde um epitélio pseudoestratificado a cúbico simples cilíado, rica em tecido conjuntivo frouxo distribuido entre as fibras musculares. A vagina foi um órgão músculo membranoso, cilíndrico, histologicamente, possui um epitélio do tipo estratificado pavimentoso ceratinizado rico em tecido conjuntivo frouxo distribuido entre as fibras musculares. No tocante ao desenvolvimento pós-implantacional, observou-se um crescimento lento (15 – 30 dias) e acelerado (30 – 60 dias) do embrião/feto. Já se tratando das características externas, constatou-se que o embrião se torna feto a partir dos 50 dias de gestação e o tubérculo genital se torna totalmente diferenciado a partir dos 60 dias de gestação. Com base no protocolo hormonal de curto período, este apresentou boa taxa de gestação (58,82 %) e o diagnóstico gestacional foi possível a partir dos 14 dias de gestação. A dosagem de progesterona aos 21 dias de gestação foi de 7,48 ± 2,33 ng/mL, podendo ser utilizado como medida auxiliar ao exame de ultrassonografia, para diagnóstico de gestação. Conclui-se que os GAGs estão presentes e são importantes no processo gestacional

favorecendo uma prole saudável. Espera-se que os dados do presente estudo possam contribuir para a biologia da espécie e anatomia comparada.

Palavras-chave: Matriz extracelular, placentoma, ultrassonografia, embrião, morfologia.

ABSTRACT: The objective was to describe the glycosamnoglycans (GAGs), morphology of the female reproductive system, placenta and post-implantation development in the initial third of pregnancy in Morada Nova sheep. Thus, 10 adult ewes were used, which were submitted to estrus synchronization for 7 days, through the use of MAP and applications of PGF2alpha and eCG. Then the animals were grouped with the male and the natural mount was visualized. Pregnancies were confirmed by ultrasonography and collections were performed on days 15, 20, 30, 40, 50 and 60 post-coupling. The samples were described according to macroscopic, morphometric and microscopy techniques. Regarding GAGs, it was observed that it marked strongly for Anti-CS in the fallopian tube, uterine horns, uterine body, vagina, uterus/placenta ratio and placentome. However, the cervix was weakly present. Anti-HS activity was strongly present in the vaginal mucosa and inside the vessels present in the uterus/placenta ratio. Other structures were weakly marked. As for morphology, differences were seen between the uterus/placenta ratio at 20 days of gestation and 60 days and the observed placentation was of the chorioallantoic type. Regarding the breeder, it was observed that the ovaries presented different sizes between the antimers and had an epithelium that varied from squamous to simple cubic. The fallopian tube was constituted by a coiled musculomembranous tube and histologically it was divided into: mucosa, with its cylindrical pseudostratified lining epithelium with hair cells, submucosa composed of loose, muscular connective tissue, which includes a longitudinal layer and a circular layer, and the serous. The uterine horns, histologically were divided into three layers: endometrium, myometrium and the perimetrium. In the endometrium region, there was a difference between the ages of 15 and 50 days of gestation, since it presented a simple cylindrical and simple cubic epithelium, respectively. The uterine body was the continuation of the uterine horns and had the endometrium formed by simple cylindrical epithelium and numerous endometrial glands, which in turn had simple cubic epithelium. The cervix was constituted by the mucosa, circular internal muscle, longitudinal external muscle and serosa. The mucosa varied from a pseudostratified epithelium to a simple cubic ciliated epithelium, rich in loose connective tissue distributed among the muscle fibers. The vagina was a cylindrical, membranous muscle organ, histologically, it has a keratinized stratified squamous type epithelium rich in loose connective tissue distributed among the muscle fibers. Regarding post-implantation development, a slow (15 – 30 days) and accelerated (30 – 60 days) growth of the embryo/fetus was observed. Regarding the external characteristics, it was found that the embryo becomes a fetus from the 50th day of gestation and the genital tubercle becomes fully differentiated from the 60th day of gestation. Based on the short-term hormonal protocol, it showed a good pregnancy rate (58.82%) and the gestational diagnosis was possible from the 14th day of pregnancy. The progesterone dosage at 21 days of gestation was 7.48 ± 2.33 ng/mL, which can be used as an auxiliary measure in the ultrasound examination for pregnancy diagnosis. It is concluded that GAGs are present and important in the gestational process, favoring healthy offspring. It is expected that the data from the present study can contribute to the biology of the species and comparative anatomy.

Keywords: Extracellular matrix, placentome, ultrasound, embryo, morphology.

LISTA DE FIGURAS

CAPÍTULO 1- ASPECTOS DA BIOLOGIA REPRODUTIVA

Figura 1- Exemplar de ovinos da raça Morada Nova, variedade vermelha. Fonte: acervo do pesquisador (2020).....25

CAPÍTULO 2–CARACTERIZAÇÃO EMBRIONÁRIO/FETAL E ULTRASSONOGRÁFICA DE OVINOS DA RAÇA MORADA NOVA

Fig.1. Protocolo usado na sincronização do cio…….……69

Fig.2. Ultrassonografia em diferentes idades de ovinos da raça Morada Nova. Em A, gestação aos 15 dias, observou-se a delimitação da vesícula embrionária (VE) e embrião (círculo). Em B, gestação aos 20 dias, observou-se delimitação da vesícula embrionária (VE) e embrião (círculo). Em C, gestação aos 30 dias, onde evidenciou-se a vesícula embrionária (VE), embrião (Seta), cordão umbilical (*) e delimitação cardíaca (quadrado). Em D, gestação aos 40 dias, onde observou-se a vesícula embrionária (VE), broto dos membros torácicos e pélvicos, respectivamente (BT) e (BP). Em E, gestação aos 50 dias, observou-se a vesícula embrionária (VE), embrião (seta), cabeça (C), tronco (T). Em F, gestação aos 60 dias, onde constatou-se a vesícula embrionária (VE), parte do embrião (seta), coluna vertebral (*) e placentoma (cabeça de seta)……71

Fig.3. Embriões/fetos de ovelha da raça Morada Nova. Em A: embrião aos 15 dias, observando apenas a silhueta cardíaca (seta preta). Em B: embrião aos 20 dias, com a presença da silhueta cardiaca mais desenvolvida (seta preta). C: embrião aos 30 dias de idade com membros em formato de remo. D: feto aos 40 dias, com o início da formação do focinho (*) e sulco labial e, dos dígitos (seta branca). E: feto aos 50 dias com digitos dos membros torácicos e pélvicos formados. F: feto aos 60 dias com presença da cartilagem auricular (cabeça de seta preta) e unhas nos membros (seta amarela). Observar ainda o placóide óptico (1), vesicular prosencéfalica (2), mesencéfalo (3) e robencéfalo (4), saliência auricular (5), membro torácico (6), saliência hepática (7), membro pélvico (8), cauda (9), cordão umbilical (10), costelas (11). Barra= 1cm……..73

Fig.4. Diferenciação sexual em embrião/fetos de ovelha da raça Morada Nova. Em A: embrião aos 30 dias de idade evidenciando cordão umbilical (1), membros pélvicos em formato de remo (2), cauda (3), tubérculo genital paralelo ao membros pélvicos (*). Em B: feto aos 40 dias, onde observa-se o cordão umbilical (1), membros pélvicos com digitos (2), cauda (3), tubérculo genital entre os membros pélvicos e voltado caudamente (cabeça de seta). Em C: feto aos 50 dias onde constata-se o cordão umbilical (1), membros pélvicos (2), cauda (3), inicio da diferenciação sexual com presença do prepúcio do pênis (cabeça de seta). Em D: feto aos 50 dias onde constata-se o cordão umbilical (1), prepúcio do pênis (cabeça de seta), inicio da bolsa scrotal (círculo). Em E: feto aos 60 dias onde constata-se o cordão umbilical

(1), prepúcio do pênis (cabeça de seta). Em F: feto aos 60 dias onde constata-se a glândula mamária com presença de duas tetas (retangulo), vulva (seta). Em G: feto aos 60 dias onde constata-se o cordão umbilical (1), prepúcio do pênis (cabeça de seta), bolsa escrotal com testículo (círculo). Barra= 1cm……76

Fig.5. Dados comparativos do CR em função das idades gestacionais. Observou-se as 15 dias (0,451mm), 20 dias (0,567mm), 30 dias (1,962mm), 40 dias (46,006mm), 50 dias (64,627mm) e 60 dias (107,166mm)…….……77

CAPÍTULO 3 – ACOMPANHAMENTO ULTRASSONOGRÁFICO E DOSAGEM HORMONAL DURANTE O TERÇO INICIAL DA GESTAÇÃO EM OVELHAS

Figura 1. Protocolo usado na sincronização e indução do cio e coleta de sangue em ovelhas……..88

Figura 2. Ultrassonografia transretal em ovelhas Morada Nova, no terço inicial da gestação. Em A, aos 14 dias, observa-se a vesícula embrionária (VE), embrião (seta) e liquido intrauterino (#). Em B, aos 19 dias, evidencia-se embrião (seta) e liquido intrauterino (#). Em C, aos 29 dias, observa-se membrana amniótica (cabeça de seta), embrião (seta) e delimitação da vesícula embrionária (VE). Em D, aos 39 dias, observa-se embrião (seta) e endometrio (E). Em E, aos 49 dias, evidencia-se cordão umbilical (C) e delimitação embrionária (seta). Em F, aos 59 dias, observa-se parte dos fetos (seta) e coluna (*). Em G, aos 59 dias, constata-se os placentomas (P). Em H, controle negativo, onde observa-se os cornos uterinos vazios (seta) e bexiga (B).....……..……91

CAPÍTULO 4 – PERFIL DO CONDROITIN SULFATO E HEPARAN SULFATO NO SISTEMA REPRODUTOR FEMININO E NA PLACENTA DURANTE INICIO DA GESTAÇÃO EM OVINOS

Figura 1. Tuba uterina de ovinos submetidas a técnicas histológicas, gestação de 60 dias. Em A, observou-se a região de mucosa (1), submucosa (2) e camada muscular (3) submetida ao azul de toluidina. Em B, observou-se a diferenciação dos tecidos epitelial (1), conjuntivo (2) e muscular (3) submetida ao tricomio de gomori. Em C, evidenciou-se a marcação fraca da mucosa (1), submucosa (2) e camada muscular (3) submetida ao anticorpo Anti- HS. Em D, observou-se a mucosa (1), submucosa (2), camada muscular (3) e serosa (4), com detalhe na submucosa, sendo marcada fortemente com Anti-CS. Em E, aos 60 dias observou-se o controle negativo (NEG).....109

Figura 2. Corno uterino de ovinos submetidas a técnicas histológicas durante o inicio da gestação. Em A, gestação aos 50 dias, observou-se a região de mucosa (seta) e glândulas endometriais fortemente marcadas ao azul de toluidina. Em B, gestação aos 50 dias, observou-se a diferenciação dos tecidos epitelial (seta), conjuntivo (1) e muscular (2) submetida ao tricomio de gomori. Em C, gestação aos 15 dias, evidenciou-se a marcação forte da mucosa (seta), glândulas endometriais (1) e submucosa (2) submetida ao anticorpo Anti-CS. Em D, observou-se o detalhe da marcação Anti-CS nas regiões de epitélio da mucosa (seta), submucosa (1) e glândula endometrial (*). Em E, gestação aos 60 dias, observou-se marcação fraca na região de mucosa (seta) e submucosa (1) submetida ao anticorpo Anti-HS. Em F, detalhe da marcação Anti-HS nas regiões de epitélio da mucosa (seta), submucosa (1) e glândula endometrial (*). Em G, aos 15 dias observou-se o controle negativo (NEG).....111

Figura 3. Corpo uterino de ovinos submetidas a técnicas histológicas. Em A, gestação aos 40 dias, observou-se a região de mucosa (1) e glândulas endometriais fortemente marcadas ao azul de toluidina. Em B, gestação aos 40 dias, observou-se a diferenciação dos tecidos epitelial (1) e região endometrial (2) submetida ao tricrômio de gomori. Em C, gestação aos 60 dias, evidenciou-se a marcação forte no endométrio (1) submetida ao anticorpo Anti-CS. Em D, observou-se o detalhe da marcação Anti-CS nas regiões de epitélio da mucosa (*). Em E, gestação aos 60 dias, observou-se marcação fraca na região de endométrio (1) submetida ao anticorpo Anto-HS. Em F, detalhe da marcação Anti-HS na região de epitélio da mucosa (*). Em G, aos 60 dias observou-se o controle negativo (NEG).....112

Figura 4. Cérvix de ovinos aos 30 dias de gestação submetidas a técnicas histológicas. Em A, observou-se a região de mucosa (cabeça de seta), submucosa (1) e glândula seromucosa fortemente marcadas ao azul de toluidina. Em B, observou-se a diferenciação dos tecidos epitélio da mucosa (cabeça de seta) e tecido conjuntivo (1) submetida ao tricomio de gomori. Em C, evidenciou-se a marcação fraca na região submucosa (1) submetida ao anticorpo Anti-CS. Em D, observou-se a marcação fraca na região da submucosa (1) submetida ao anticorpo Anto-HS. Em E, observou-se o controle negativo (NEG).....113

Figura 5. Vagina de ovinos aos 50 dias de gestação submetidas a técnicas histológicas. Em A, observou-se a região de mucosa (seta) e submucosa (1) fortemente marcadas ao azul de toluidina. Em B, observou-se a diferenciação dos tecidos epitélio da mucosa (seta) e tecido conjuntivo (1) entre as fibras musculares (2) submetida ao tricromio de gomori. Em C, evidenciou-se a marcação forte na região mucosa (seta) e submucosa (1) submetida ao anticorpo Anti-CS. Em D, observou-se a marcação forte na região de mucosa (*) e fraca em submucosa (1) submetida ao anticorpo Anto-HS. Em E, observou-se o controle negativo (NEG).....115

Figura 6. Relação útero/placenta de ovinos da raça Morada Nova durante o inicio da gestação. Em A, aos 50 dias de gestação, observou-se a região endometrial (1) e placentoma (2) fortemente marcadas ao azul de toluidina. Em B, aos 20 dias de gestação, observou-se a diferenciação dos tecidos mucosa (cabeça de seta), tecido conjuntivo (1), vascularização na relação útero/placenta (2) e placentoma (3), submetida ao tricomio de gomori. Em C, aos 20 dias, evidenciou-se a marcação forte na região mucosa (cabeça de seta), endométrio (1) e placentoma (seta), submetida ao anticorpo Anti-CS. Em D, observou-se em detalhe o epitélio da mucosa uterina com marcação forte (*) submetida ao anticorpo Anti-CS. Em E, aos 20 dias, observou-se a marcação fraca na região endometrial (1), submetida ao anticorpo Anti-HS. Em F, observou-se em detalhe a marcação forte do sangue no interior do vaso (V) e fraca nas glândulas endometriais (GE) submetida ao anticorpo Anto-HS Em G, aos 30 dias, observou-se o controle negativo (NEG).....116

CAPÍTULO 5 – UTERUS/PLACENTA RATIO AND APPENDAGES OF MORADA NOVA SHEEP AT DIFFERENT GESTATIONAL AGES

Figure 1. Female reproductive system of Morada Nova sheep. In A, negative control (non-pregnant), the ovaries (1), fallopian tube (2), uterine horns (3), uterine body (4), cervix (5), vagina (6) and vulva (7) are observed.). In B, the 60-day gestation is observed, where the ovaries (1), fallopian tubes (2), uterine horns (3), uterine body (4), cervix (5), vagina (6) can be observed. and vulva (7). Bar=1 cm……..….133

Figure 2. Gestational morphology in Morada Nova sheep. In A, gestation at 20 days, where the uterine horn (1), placentomas (2) and hematoma area (circle) were observed. In B, gestation at 60 days, where the uterine horn (1) andplacentomes (2) were observed. In C, uterus/attachment ratio at 20 days, where uterine horn (1), embryo (arrow), amnion (arrowhead) and allantois (*) were evidenced. In D, uterus/appendage ratio at 60 days, where uterine horn (1), maternal side placentome (2), fetal side placentome (3), embryo (4), amnion (5), allantois (*) and umbilical cord (arrow). Bar=1 cm……...134

Figure 3. Morphology of the genital system of Morada Nova sheep in the initial phase of pregnancy. In A, gestation at 15 days. Note the uterine horn (1), uterine body (2) and placentomes (arrow). In B, gestation at 30 days. It is verified: part of the uterine body (2) and placentomes (Arrow). In C, gestation at 40 days, where uterine body (2) and placentomes (Arrow) are evident. In D, gestation at 50 days, where the uterine horn (1), uterine body (2) and placentomes (Arrow) can be observed. Bar=1 cm……..……137

Figure 4. Uterus/placental interaction in sheep during early pregnancy. In A, gestation at 15 days, the endometrium (1), placentome (2) and the uterus/placental interaction (I) are verified. In B, gestation at 20 days, the endometrium (1), placentome (2), myometrium (3) and the uterus/placental interaction (I) are observed. In C, an enlargement of the previous figure, showing the caruncle (*) and cotyledon regions (Arrow). In D, E and F gestation at 30, 40 and 50 days, where the endometrium regions (1), placentome (2) and the uterus/placental interaction (I) are verified, respectively. In G, gestation at 60 days, where the endometrium (1), placentome (2), myometrium (3), cotyledonary chorionic villi (VC) and the uterus/placental interaction (I) were evidenced. Hematoxylin and Eosin staining.……138

Figure 5. Placentoma at 60 days of gestation. In A, the caruncle (1), mucosal epithelium (E), cotyledon (square) and maternal vascularization (circle) can be seen. In B, there is an increase in the square region of the previous figure, where the cytotrophoblast (CT), syncytiotrophoblast (ST), mesenchyme (M), mononucleated cells (Arrow) and binucleated cells (Cabeça de satã) can be observed. In C, an increase in figure A is observed, where the simple cubic epithelium (E) and caruncle (1) can be seen. In D, there is a procession of the circular region of figure A, where maternal vascularization is evident with the presence of red blood cells (circle), caruncle (1) and mesenchyme (2). Hematoxylin and Eosin staining.……..……140

Figure 6. Uterus/placental ratio in sheep. In A and B, gestation at 50 days, where the uterine epithelium (1), endometrium (E), placentome (P) and endometrial gland were observed, regions with intense positive mucopolysaccharide activity in toluidine blue. In C and D, gestation at 30 days, where the uterine epithelium (1), endometrium (E), placentome (P) and uterus/placental ratio (square) were observed, well delimited regions in the gomori trichrome stain……141

Figure 7. Embryonic appendages at 60 days of gestation, sheep. In A, umbilical cord juxtafetal portion, where fetal artery (A), fetal vein (V) and allantoid duct (D) were evidenced. In B, an enlargement of the allantois duct (D) showing the transitional epithelium (arrow). In C, portion and juxtaplacental umbilical cord, where the fetal artery (A), fetal vein (V) and allantoid duct (D) can be observed. In D, allantoic membrane, where mesenchyme is seen (*). In E, enlargement of the previous figure, showing the simple cubic epithelium (arrow). In F, amniotic membrane, with the presence of simple squamous epithelium (arrow) and

mesenchyme (*). In G, observed the chorionic membrane, where it shows the trophoblast cells (arrow) and mesenchyme (*). Hematoxylin and Eosin staining……142

CAPÍTULO 6 – MORPHOLOGY OF THE FEMALE REPRODUCTIVE SYSTEM DURING THE INITIAL TRIMESTER OF PREGNANCY IN MORADA NOVA SHEEP

Figure 1- Morphology of the ovary in the morada nova ewe at 40 days of gestation. In A, the corpus luteum (1), ruptured mature follicle (2), artery (3) and ovarian stroma (*) were evidenced. In B, a mature follicle was observed, showing the antrum (1), follicular cells (2), theca interna (3) and theca externa (4). In C, the corpus luteum was observed, showing the capsule (1), small luteal cells (arrow) and large luteal cell (arrowhead). In D, simple squamous (arrowhead) and cubic (arrow) epithelium were observed. In E, there was a differentiation between cortex (C) and medulla (M). In F, the ovulation pits in the region of the cortex were evidenced (arrow). A, B and C – HE, D – Trichomio de Gomori, E and F - scanning electron microscopy……....…151

Figure 2- Fallopian tube morphology at 15 days of gestation. In A, mucosa (1), submucosa (2), muscular (3), serous (4) were observed. In B, the cylindrical pseudostratified epithelium with secretory cells (1), ciliated cells (*) was observed. In C, tissue differentiation was observed, being mucosa (1), submucosa (2), muscular (3), serous (4). In D, the mucosa (1), secretion of mucopolysaccharides in the lumen (arrow) was evident. In E, a cross-section was observed showing the mucosa (1), muscular (3), serous (4). In F, short mucosal microvilli were observed (1). A and B – HE, C –GomoriTrichome, D – Toluidine blue, E and F - Scanning electron microscopy……....154

Figure 3-Uterine horn morphology in sheep. In A, the mucosa (1), endometrium (2), myometrium (3), perimetrium (4) were observed in the sample at 15 days of gestation. In B, simple cylindrical epithelium (arrow), endometrial gland (*) was observed at 15 days of gestation. In C, mucosa (1), endometrium (2), myometrium (3), perimetrium (4) were observed at 50 days of gestation. In D, simple cubic epithelium (arrow) and endometrial gland (*) were observed at 50 days of gestation. In E, tissue differentiation was observed in the sample at 50 days of gestation, mucosa (1), endometrium (2), myometrium (3). In F, still at 50 days of gestation, mucosal regions (arrow) and endometrial glands (*) were observed. In G, differentiation between endometrium (E) and myometrium (M) was observed. In H, the endometrial glands (EG) are evidenced. A, B, C and D – HE, E –GomoriTrichome, F – Toluidine blue, G and H - Scanning electron microscopy……....159

Figure 4- Uterine body morphology in sheep at 40 days of gestation. In A, mucosa (1), endometrium (2), regular myometrium (3), irregular myometrium (4), perimetrium (5) were observed. In B, simple cylindrical epithelium (arrow), endometrial gland with simple cubic epithelium (*). In C, the mucosa (1), endometrium (2), myometrium (3), endometrial gland (*) were evident. In D, mucosa (arrow), endometrial gland (*), strong positive staining. In E, tissue differentiation was observed, endometrium (E), myometrium (M). In F, endometrial glands (EG) were found. In G, the microporous mucosa of the endometrial gland was observed (arrow). A and B – HE, C –GomoriTrichome, D – Toluidine blue, E, F and G - Scanning electron microscopy……....160

Figure 5- Cervix morphology in sheep at 20 days of gestation. In A, we can observe the mucosa (1), circular internal muscle (2), longitudinal external muscle (3), serosa (4). In B, pseudostratified ciliated (arrow) and simple cubic (arrow) epithelium and cilia (circle) were observed. In C, tissue differentiation was observed, mucosa (1), loose connective tissue (2), muscle tissue (3). In D, the cervical mucosa (arrow), mucoid secretion (*), seromucous gland (arrowhead), mucopolysaccharide secretion (**) was evidenced. In E, a cervical ring was observed showing the mucosa (1), muscular (2). In F, the villi of the cervical mucosa were observed (1). In G,

the presence of cilia in the cervical mucosa was observed (1). A and B – HE, C –GomoriTrichome, D – Toluidine blue, E, F and G - Scanning electron microscopy……....162

Figure 6- Vaginal morphology in sheep at 30 days of gestation. In A, mucosa (1), loose connective tissue (2), irregular muscle fibers (3) were observed. In B, stratified squamouskeratinized epithelium (*), keratinization (arrow), loose connective tissue (**) were observed. In C, tissue differentiation was observed, mucosa (1), muscle fibers between connective tissue (circle). In D, there was strong marking in the mucosal region (arrowhead) and moderate in the connective tissue (arrow). In E, the transition between vagina and cervix, the fornix (Fx) was observed. In F, there was an increase in the fornix region, showing muscular region (*) and blind background (#). In G, the mucosal region was observed, with longitudinal grooves (M). In H, there was an increase in the mucosa, showing the keratinized layer (*). A and B – HE, C –GomoriTrichome, D – Toluidine blue, E, F, G and H - Scanning electron microscopy……..164

CAPÍTULO 7 – DESENVOLVIMENTO EMBRIONÁRIO/FETAL, PLACENTAÇÃO, E GLICOSAMINOGLICANOS NO APARELHO REPRODUTOR FEMININO E NA PLACENTA

Figura 1. Placentação na espécie ovina com 60 dias de gestação. Observa-se a membrana amniótica (1), embrião (2), cordão umbilical (3), alantoide (4), placentoma (5) e placentação corioalantoide (*) [Barra= 1 cm]. Fonte: Arquivo pessoal não publicado H.S. Costa……....177

LISTA DE TABELAS

CAPÍTULO 2– CARACTERIZAÇÃO EMBRIONÁRIO/FETAL E ULTRASSONOGRÁFICA DE OVINOS DA RAÇA MORADA NOVA

Tabela 1. Valores de média ± desvio padrão do crown-rump, volume e peso de embriões e fetos de ovinos…….…….72

Tabela 2. Valores de média ± desviopadrão do dados biométricos da região cranial dos embriões e fetos de ovinos……..…….……77

Tabela 3. Valores de média ± desvio padrão dos dados biométricos em embriões e fetos de ovinos…….....…78

Tabela 4. Estrututras embrionárias em diferentes raças de ovinos a partir de observação ultrassonográfica……..…….....81

CAPÍTULO 3 – ACOMPANHAMENTO ULTRASSONOGRÁFICO E DOSAGEM HORMONAL DURANTE O TERÇO INICIAL DA GESTAÇÃO EM OVELHAS

Tabela 1. Avaliação qualitativa do protocolo de sincronização do cio…….……..90

Tabela 2. Valores de média ± desvio padrão dos parâmetros embrionários e fetais em diferentes idades……....94

Tabela 3. Valores de média ± desvio padrão da dosagem hormonal de estradiol e progesterona durante o protocolo de indução e início da gestação em ovelhas. Total de animais analisados foram 10……95

CAPÍTULO 5 – UTERUS/PLACENTA RATIO AND APPENDAGES OF MORADA NOVA SHEEP AT DIFFERENT GESTATIONAL AGES

Table 1. Mean values ± standard deviation of placentomes of Morada Nova ewes……..135

CAPÍTULO 6 – MORPHOLOGY OF THE FEMALE REPRODUCTIVE SYSTEM DURING THE INITIAL TRIMESTER OF PREGNANCY IN MORADA NOVA SHEEP

Table 1– Mean values ± standard deviation of ovary and vagina…….....152

Table 2 – Mean values ± standard deviation of the uterine region……156

CAPÍTULO 7 – DESENVOLVIMENTO EMBRIONÁRIO/FETAL, PLACENTAÇÃO, E GLICOSAMINOGLICANOS NO APARELHO REPRODUTOR FEMININO E NA PLACENTA

Tabela 1. Glicosaminoglicanos (GAGs) no útero e placenta de mamíferos……...181

LISTA DE ABREVIATURAS E SIGLAS

UFERSA	Universidade Federal Rural do Semi-Árido
CEUA	Comissão de Ética no Uso de Animais
GAG	Glicosaminoglicano
MEC	Matriz estracelular
HE	Hematoxilina e Eosina
AT	Azul de toluidina
TG	Tricomio de gomori
CS	Condroitin sulfato
HS	Heparan sulfato
g	Grama
Kg	Kilograma
ml	Milílitro
mm	Milímetro
UT/PT	Útero/placenta
PGF2alfa	Prostaglandina 2 alfa
eCG	Gonadotrofina coriônica equina
®	Marca registrada
%	Porcentagem

SUMÁRIO

CAPÍTULO 1 – ASPECTOS DA BIOLOGIA REPRODUTIVA 21
1 INTRODUÇÃO 21
2 REVISÃO DE LITERATURA 24
2.1 RAÇA MORADA NOVA 24
2.2 CICLO ESTRAL E ESTRO 25
2.3 PROTOCOLOS HORMONAIS DE SINCRONIZAÇÃO, INDUÇÃO DO ESTRO E SUPEROVULAÇÃO 26
2.4 DOSAGEM DE ESTRADIOL E PROGESTERONA EM DIFERENTES ANIMAIS 28
2.5 MORFOLOGIA DO REPRODUTOR FEMININO DE MAMIFEROS 30
2.6 DESENVOLVIMENTO EMBRIONÁRIO EM DIFERENTES RAÇAS DE OVINOS 35
2.7 ANEXOS EXTRAEMBRIONÁRIOS E PLACENTAÇÃO 37
2.7.1 Morfologia do saco coriônico 37
2.7.2 Morfologia do alantoide 38
2.7.3 Morfologia do âmnio 39
2.7.4 Morfologia do saco vitelino 40
2.7.5 Placenta 41
2.8 GLICOSAMINOGLICANOS 44
3 JUSTIFICATIVA 48
4 HIPÓTESE (S) 50
5 OBJETIVOS 52
5.1 OBJETIVO GERAL 52
5.2 OBJETIVOS ESPECÍFICOS 52
REFERÊNCIAS 54
CAPÍTULO2–CARACTERIZAÇÃO EMBRIONÁRIO/FETAL E ULTRASSONOGRÁFICA DE OVINOS DA RAÇA MORADA NOVA 64

CAPÍTULO3–ACOMPANHAMENTO ULTRASSONOGRÁFICO E DOSAGEM HORMONAL DURANTE O TERÇO INICIAL DA GESTAÇÃO EM OVELHAS.....84
CAPÍTULO4– PERFIL DO CONDROITIN SULFATO E HEPARAN SULFATO NO SISTEMA REPRODUTOR FEMININO E NA PLACENTA DURANTE INICIO DA GESTAÇÃO EM OVINOS.....102
CAPÍTULO5–UTERUS/PLACENTA RATIO AND APPENDAGES OF MORADA NOVA SHEEP AT DIFFERENT GESTATIONAL AGES.....126
CAPÍTULO6–MORPHOLOGY OF THE FEMALE REPRODUCTIVE SYSTEM DURING THE INITIAL TRIMESTER OF PREGNANCY IN MORADA NOVA SHEEP 148
CAPÍTULO7–DESENVOLVIMENTO EMBRIONÁRIO/FETAL, PLACENTAÇÃO, E GLICOSAMINOGLICANOS NO APARELHO REPRODUTOR FEMININO E NA PLACENTA.....177
6 CONSIDERAÇÕES FINAIS 190
ANEXO A – COMPROVANTE DE SUBMISSÃO DO ARTIGO NA REVISTA PESQUISA VETERINÁRIA BRASILEIRA 191
ANEXO B – COMPROVANTE DE SUBMISSÃO DO ARTIGO NA REVISTA ACTA SCIENTIAE VETERINARIAE 193
ANEXO C – COMPROVANTE DE SUBMISSÃO DO ARTIGO NA REVISTA JOURNAL OF MORPHOLOGY 195
ANEXO D – COMPROVANTE DE SUBMISSÃO DO ARTIGO NA REVISTA ANIMAL REPRODUCTION.....197
ANEXO E – COMPROVANTE DE SUBMISSÃO DO ARTIGO NA REVISTA JOURNAL OF MORPHOLOGY 199
ANEXO F – PRIMEIRA PÁGINA DO ARTIGO PUBLICADO NA REVISTA ACTA SCIENTIAE VETERINARIAE 201
ANEXO G - ANTICORPOS UTILIZADOS NA IMUNOHISTOQUIMCA E IDENTIFICAÇÃO DE GAGs 203
ANEXO H - PARECER DA COMISSÃO DE ÉTICA NO USO DE ANIMAIS (CEUA/UFERSA) 204

INTRODUÇÃO

CAPÍTULO 1 – ASPECTOS DA BIOLOGIA REPRODUTIVA

1 INTRODUÇÃO

A ovinocultura no Brasil tem sido intensificada nos últimos anos com a introdução de animais geneticamente superiores e assim favorecendo os eventos do processo produtivo. Esse novo direcionamento tem modificado o modelo de produção de subsistência para se tornar uma atividade economicamente viável, através da utilização da carne como fonte proteica e de peles, sendo comercializada no mercado interno e externo (BANDEIRA et al., 2004). Atualmente, além dessa importância, o ovino vem despertando um grande interesse científico, principalmente os relacionados à sua morfologia, em especial aos que envolvem o desenvolvimento placentário e embrionário, uma vez que, embora a literatura relate a esse respeito, tais informações ainda são escassas, necessitando assim de maiores investigações.

Nesse aspecto, são descritos na literatura estudos que dizem respeito à relação entre o comprimento craniocaudal (CCC) e o diâmetro da vesícula embrionária/fetal (DVE) nos momentos 15º ao 45º dia após a cobrição por meio de avaliação ultrassonográfica em ovino da raça bergamácia (CHALHOUB et al., 2001) e avaliação ultrassonográfica do desenvolvimento embrionário/fetal em ovinos da raça santa inês, nos momentos 15º ao 45º dia de gestação onde identificam a vesícula embrionária, embrião, placentomas, batimento cardíaco, membrana amniótica, diferenciação entre cabeça e tronco, movimento fetal, cordão umbilical, botão dos membros torácicos e pélvicos e globo ocular (MORAES et al., 2008). Todavia, em virtude do fator limitante que o exame de ultrassonografia possui para o detalhamento inicial do embrião/feto e de seus anexos extraembrionários, o presente estudo se mostra relevante, possibilitando assim um maior esclarecimento a cerca do desenvolvimento embrionário/fetal e, sobretudo da placentação, ou seja, do momento de transição entre a placenta temporária (vitelínica ou coriovitelínica) para a definitiva (córioalantóide).

Quanto à placentação, as pesquisas que abordam o crescimento e o desenvolvimento das membranas extraembrionárias (cório, alantóide, âmnio e saco vitelino) ao longo do desenvolvimento do concepto ainda precisam ser melhores elucidadas, embora exista estudo em bovino (AMOROSO, 1959), o qual cita a existência de uma placenta córiovitelina transitória, pouca importância é dada sobre seu papel participativo, sendo este fato bastante relevante, uma vez que

vários estudos têm demonstrado problemas relacionados ao concepto, onde muitos desses estão diretamente relacionados às falhas no desenvolvimento inicial das membranas extraembrionárias, a exemplo do que descrevem Bertolini e Anderson (2002) para modificações no cório e Thompson e Peterson (2000) com anormalidades no alantoide. Já quanto ao saco vitelino, apenas Sousa et al. (2001) levantam a hipótese de uma possível transição da circulação vitelina para a nutrição alantoidiana, estar relacionada com falhas embrionárias/fetais.

Atualmente, além dessa importância, outro ponto relevante das pesquisas são aqueles inerentes à célula e a matriz extracelular, visto que varias patologias têm seu inicio a partir de mudanças na fisiologia dessas estruturas. Assim a literatura nos fornece estudos relacionados com a identificação dos glicosaminoglicanos (GAGs), componentes principais na matriz extracelular e responsáveis por garantir a organização do tecido e sobrevivência celular da placenta e reprodutor feminino (KRESSE; SCHÖNHER, 2001).



REVISÃO DE LITERATURA

2 REVISÃO DE LITERATURA

2.1 RAÇA MORADA NOVA

Os ovinos da raça morada nova constituem-se numa das principais raças nativas de ovinos deslanados do nordeste do Brasil, sendo explorados para carne e pele, as quais são altamente apreciadas nos mercados nacional e internacional. Por serem animais de pequeno porte e bem adaptados às condições climáticas do semiárido, são importantes, particularmente, nas pequenas e médias propriedades, onde constituem fonte de proteína para alimentação da população rural (FERNANDES et al., 2001).

No que concerne à origem desta raça, Arco (2005) descreve que as raças primitivas de arietinos (ovinos descendentes do "*Ovis aries*") pareciam possuir genes para a produção de lã e genes para a produção de pelos ou fibras meduladas. Portanto, as raças de formação mestiça, como a bordaleira de Portugal, apresentam a possibilidade de gerar ovinos deslanados, quando os seus descendentes forem submetidos a uma seleção natural num ambiente impróprio para o desenvolvimento da lã, como é o caso do nordeste brasileiro, onde o ambiente dificultou a disseminação dos ovinos portadores de uma capa de lã (velo), enquanto que favoreceu aqueles despojados dela (os deslanados) e, portanto, recobertos de pelos.

Dessa maneira, tanto a variação genética como a ação seletiva do ambiente quente e seco do nordeste agiram no sentido desfavorável à formação de lã, e favorável à multiplicação e sobrevivência dos indivíduos deslanados. Portanto, os ovinos da raça Morada Nova são deslanados e mochos (Figura 1). Além disso, os machos e as fêmeas têm peso variando de 40 kg a 60 kg e de 30 kg a 50 kg, respectivamente. A cabeça destes animais apresenta-se larga, alongada, focinho curto bem proporcionado, orelhas bem inseridas na base do crânio e terminando em ponta, além de olhos amendoados. Já o corpo possui como características uma linha dorso-lombar reta, admitindo-se ligeira proeminência de cernelha nas fêmeas. A garupa destes animais apresenta-se curta com ligeira inclinação, enquanto a cauda é fina e média, não passando dos jarretes (ARCO, 2005).

Figura 1 – Exemplar de ovinos da raça Morada Nova, variedade vermelha. Fonte: acervo do pesquisador (2020).

2.2 CICLO ESTRAL E ESTRO

As fêmeas dos mamíferos domésticos nascem com um potencial para atividade reprodutiva cíclica, cuja realização parece depender da maturidade do hipotálamo e de outros centros sexuais (CHEMINEAU et al., 1993). O ciclo estral compreende o período entre dois estros, sendo geralmente constante para indivíduos da mesma raça desde que sejam explorados em condições similares de clima e manejo. É caracterizado por um conjunto de modificações evidenciadas em três níveis: comportamental, morfológico e hormonal. Nos mamíferos o início do ciclo estral é caracterizado pelo comportamento de estro cíclico (BURGOA, 1998).

Segundo Dukes e Swenson (1988), o estro é uma palavra de origem grega *oistros*, que significa “moscardo” e era usada para descrever o comportamento de vacas quando atacadas por tais moscas. Assim, o estro é definido como a época de receptividade sexual, com a ovulação

ocorrendo, em geral, no final deste. A palavra “cio” é um termo coloquial que costuma substituir a palavra estro.

A duração do ciclo estral nas fêmeas ovinas é de 16 a 17 dias (HAFEZ, 1995). Sendo esta duração ligeiramente mais longa nas raças de clima temperado, chegando até os 19 dias, e mais curto em fêmeas mais jovens do que nas adultas (DERIVAUX, 1976). No Nordeste, as ovelhas deslanadas apresentam ciclo estral com duração média de 18,2 dias, sendo 17,4 dias na raça Morada Nova, 18,4 dias para Santa Inês e 18,9 dias para Somalis Brasileira (SIMPLÍCIO; SANTOS, 2005).

O ciclo estral é dividido em duas fases: fase luteínica que vai da ovulação até a luteólise, que dura por volta de 14 dias nas ovelhas e fase folicular que compreende o período que vai da luteólise até a ovulação (BAIRD; MCNEILLY, 1981). A duração do estro varia entre 24 a 36 horas em ovelhas, sendo influenciada pela raça, idade, época do ano e presença do macho com as fêmeas, assim como a sua duração mais curta no início e no fim da estação de monta, na presença do macho e na primeira estação de monta de fêmeas jovens (HAFEZ, 1995).

Simplício e Santos (2005), descrevem que as ovelhas deslanadas do nordeste, a média do estro é de 31,3 horas, sendo de 29,1, 30,2 e 31,2 horas para as raças Santa Inês, Morada Nova e Somalis Brasileira, respectivamente.

Quanto aos sinais de estro, Hafez (1995) e Moraes et al. (2001) relatam ser caracterizados por vulva edemaciada, mucosa vaginal hiperêmica, descarga de muco vaginal claro e elástico, cauda arrepiada, inquietude, formação de grupos e algumas vezes diminuição no consumo de alimentos. No entanto esses sinais são relativamente pouco pronunciados e não evidentes na ausência do reprodutor.

2.3 PROTOCOLOS HORMONAIS DE SINCRONIZAÇÃO, INDUÇÃO DO ESTRO E SUPEROVULAÇÃO

A sincronização do estro tem por finalidade fazer com que um grupo de fêmeas entre em estro em um curto período, favorecendo a execução da cobertura natural ou inseminação artificial. Assim, este processo pode ser alcançado tanto através do uso de prostaglandina $F_{2\alpha}$ ($PGF_{2\alpha}$) como de progestágenos. Ao se aplicar a $PGF_{2\alpha}$ ou seus análogos sintéticos, dentre eles o d-cloprostenol e o luprostiol, é possível sincronizar o estro através da luteólise, utilizando, para tanto, um esquema de duas injeções intramusculares, intervaladas por 11 dias, em fêmeas cíclicas (DELIGIANNIS et al., 2005).

No que concerne aos progestágenos, estes são utilizados por um período de 10 a 16 dias, utilizando-se dispositivos intravaginais impregnados com 300 mg de progesterona (IIDA et al., 2004), 50 mg a 60 mg de acetato de medroxiprogesterona (BOSCOS et al., 2002; EVANS et al., 2004) ou 30 mg a 40 mg de acetato de fluorogestona (ZELEKE et al., 2005), além de implantes auriculares contendo 2 mg a 6 mg de norgestomet (STENBAK et al., 2003). Estes tratamentos têm sido efetivos na sincronização do estro de ovelhas durante as estações sexuais e não sexual (BARRETT et al., 2004). É importante ressaltar que o uso da gonadotrofina coriônica equina (eCG) nos protocolos de sincronização do estro em ovinos também está bem estabelecido. Uma única aplicação de eCG, após tratamento progestágeno, aumenta a resposta ovariana, as taxas de fecundação e concepção e o percentual de nascimentos múltiplos (DIAS et al., 2001; BARRETT et al., 2004).

Segundo Dias et al. (2001), o método de sincronização mais utilizado no Brasil é o do tratamento por 12 dias, utilizando-se esponjas intravaginais impregnadas com progestágenos sintéticos (MAP ou FGA) e aplicação de eCG no final do tratamento progestágeno, por via intramuscular. O estro ocorre em torno de 36 a 48 horas após a retirada das esponjas.

Em relação à superovulação, esta pode ser definida como o processo pelo qual um número maior de folículos é recrutado e selecionado para chegar à ovulação, durante um ciclo estral natural (ALVAREZ, 1994).

As duas preparações gonadotróficas mais, largamente, utilizadas para a superovulação são a eCG e o hormônio folículo-estimulante (FSH). A eCG é administrada como uma única injeção intramuscular (1000 a 2000 UI), 1 dia antes do fim do tratamento de sincronização do estro (COGNIÉ, 1999). A eCG tem como vantagens: aplicação simplificada, baixo custo e facilidade de obtenção. As suas principais desvantagens são: resultados heterogêneos, possibilidade de reações anafiláticas, maior incidência de cistos foliculares, número significativo de embriões degenerados, formação de anticorpos anti-eCG (BARIL et al., 1995) e uma meia-vida longa. Devido a esta última desvantagem, a ação prolongada da eCG pode resultar em uma alta incidência de folículos não ovulatórios junto com elevados níveis de estradiol produzidos por estes folículos (BLANCO et al., 2003).

Já o FSH é administrado em seis a oito doses decrescentes, intervaladas por 12 horas, durante três a quatro dias, iniciadas dois a três dias antes da remoção do progestágeno (esponja intravaginal), sendo, atualmente, o principal hormônio utilizado em programas de superovulação (D'ALESSANDRO et al., 2005; VEIGA-LOPEZ et al., 2005).

Um dos primeiros trabalhos registrados com FSH para a sincronização do estro foi realizado por Tsakalof et al. (1977), em ovelhas sincronizadas com implante subcutâneo de progesterona por 15 dias e aplicação de 500 UI de FSH no dia da remoção do implante de progesterona. Nesse estudo foram relatadas taxas de parição variando de 49% a 68%.

Já em estudo posterior, usando um pessário vaginal de P4 e quatro aplicações de 2 mg de FSH em intervalos de 12 horas, iniciando a aplicação as 12 horas antes da remoção do pessário vaginal, obtiveram uma alta variação no tempo de manifestação de estro e baixas taxas de parição (LOFSTEDT; ENESS, 1982).

Cognié (1999) cita que o FSH tem se comportado melhor que à eCG em termos de taxas de ovulação, fecundação e em produção de embriões de boa qualidade. Neste trabalho, as eficácias da eCG e do FSH foram comparadas quanto à resposta superovulatória em ovelhas, nas quais foi verificada uma taxa de ovulação média maior naquelas tratadas com FSH do que com eCG. Além disso, a incidência de grandes folículos que falharam em ovular foi sutilmente maior nas fêmeas tratadas com eCG do que com FSH.

Em estudo utilizando ovelhas em anestro de diferentes fazendas no estado da Virgínia (EUA), 55 mg de FSH (Folltropin®) foi administrado 24 horas antes da remoção do pessário de P4, sendo verificado 77% das ovelhas em estro em até 5 dias após a remoção do dispositivo de P4, com a maior concentração deste ocorrendo em até 48 horas, obtendo taxa de fertilidade de 48%. O FSH foi capaz de melhorar as taxas de gestação durante a estação não reprodutiva do que o tratamento apenas com progestágeno (KNIGHTS et al., 2001).

Boscos et al. (2002) utilizaram o FSH em pequenas doses (2,5; 5,0; 10 UI) durante o início da estação reprodutiva sobre a resposta estral e ovulatória em comparação ao eCG, após um tratamento de 12 dias de MAP. Nessa pesquisa, a dose de 10 UI de FSH foi mais eficiente do que o eCG na manifestação clínica do estro e semelhante na taxa de ovulação.

2.4 DOSAGEM DE ESTRADIOL E PROGESTERONA EM DIFERENTES ANIMAIS

Uribe-Velásquez et al. (2002), Observam por intermédio da técnica ultrassonográfica pelo menos um corpo lúteo na metade da fase luteal, independentemente do programa de sincronização utilizado prostaglandina (PGF2a) ou CIDR (dispositivo intravaginal), seguido da administração de 500 UI de eCG (gonadotrofina coriônica eqüina) intramuscular, na retirada do dispositivo, as

concentrações plasmáticas de P4 foram menores que 1 ng/mL nas 24 horas seguintes ao tratamento, indicando que a luteólise foi rápida e completa.

De acordo com Scaramuzzi et al. (1993), em trabalhos com ovinos, observam valores de P4 abaixo de 1 ng/mL durante a fase folicular, com um aumento significativo no quarto dia após ovulação (2,05 ± 0,33 ng/mL). As concentrações continuaram aumentando progressivamente no quinto (3,43 ± 0,33 ng/mL) ao nono dia (4,91 ± 0,33 ng/mL), evidenciando diferença estatística significativa ($p<0,0001$) entre os dias do ciclo estudados.

Segundo Leyva et al. (1998), ao estudar a concentração plasmática de progesterona (P4) de ovinos, observaram valores de 0,8 ng/mL no dia seguinte a ovulação e, a partir do segundo dia foi de 2,4 ng/mL podendo chegar até 7,6 ng/mL no sétimo dia do ciclo estral (fase diestro), já a partir depois do dia 11, observa um declínio acentuado de P4, talvez associado a luteólise.

O perfil das concentrações de estradiol (E2) plasmático (médias ± EP) para ovinos tratados com CIDR (dispositivo intravaginal) + eCG, apresentaram valores de 15,50 ± 1,75 e 17,10 ± 1,75 pg/mL, respectivamente para os dias -2 e -1 pré-ovulatórios (URIBE-VELÁSQUEZ et al., 2002).

Uribe-Velásquez et al. (2002) e Baird e Scaramuzzi (1976), utilizando o programa de sincronização prostaglandina (PGF2a) ou CIDR (dispositivo intravaginal), seguido da administração de 500 UI de eCG, observaram que o E2 plasmático manteve-se baixo no início da fase luteal. O padrão de secreção mostrou um valor de 8,74±1,35 pg/mL no primeiro dia após ovulação, no quarto (14,42±1,35 pg/mL) e no décimo dia (19,84±1,35 pg/mL).

Em cadelas, Benetti et al. (2004), descreveram as concentrações de progesterona no final do próestro e início do estro (2,85ng ml^{-1}), durante o estro (5,2ng ml^{-1}), terço médio da gestação (36,9ng ml^{-1}), no final da gestação (4,10ng/ml) e no pós-parto imediato (<1,0ng ml^{-1}).

A concentração sangüínea de progesterona reflete diretamente a função do corpo lúteo, ela é um indicador preciso da função ovariana e tem sido utilizada para monitorar a prenhez, ciclos estrais e atividade ovariana pósparto (PETERS, 1984).

Pandey (1979) em trabalhos com búfalas, relata que a produção de progesterona plasmática é extremamente baixa no estro (dia 0), com o valor médio de 0,02 ng/mL, e, no 5º e 9º dia, é de 1,16 ± 0,03 ng/mL e 3,48 ± 0,29 ng/mL, respectivamente, alcançando um pico de 5,21 ± 0,5 ng/mL no 15º dia do ciclo.

Já Chauhan et al. (1983) encontraram a média de progesterona no soro sanguíneo de 0,06 ± 0,01 ng/mL a 0,17 ± 0,06 ng/mL, 0,08 ± 0,02 ng/mL a 0,35 ± 0,38 ng/mL, 1,47 ± 0,27 ng/mL a 0,07 ± 0,01 ng/mL no estro, metaestro e proestro respectivamente.

Para búfalas das raças Carabao e Murrah, Dobson e Kamonpatana (1986) citam em sua revisão que a concentração de progesterona no sangue periférico foi de 0,13 a 0,27 ng/mL no cio. Esses valores aumentaram até o 14º-16º dia com a média de 1,51-2,6 ng/mL e 4,0-4,26 ng/ml. Para o estradiol, a concentração foi de 10-15 pg/mL na fase lútea e 31,34 ± 1,70 pg/mL no cio para búfalas da raça Murrah, e de 2,9 pg/mL na fase lútea e 9,0-13,0 pg/mL no cio para búfalas da raça Carabao.

Em novilhas Murrah, Singh e Madan (1999) relataram níveis plasmáticos de progesterona de 1,35 ± 0,41 ng/mL três dias após o estro, aumentando para 2,81 ±1,48 ng/mL no 7º e 9º dias do ciclo estral e 34 diminuindo gradativamente com manutenção dos níveis acima de 1ng/mL no 18º dia do ciclo.

Em relação somente ao estradiol, Samad et al. (1988) observaram, que no proestro a concentração era de 19,25 ± 1,39 pg/mL para novilhas e 16,98 ± 0,59 pg/mL para vacas, no estro 29,60 ± 3,05 e 23,83 ± 0,25 pg/mL, no metaestro 14,23 ± 0,96 e 9,06 ± 0,34 pg/mL e no diestro 14,92 ± 0,84 e 10,34 ± 0,33 pg/mL, respectivamente.

Enquanto Oba (1988) relatou valores de 43,32 ±10,51 pg/mL no estro, 22,56 ± 10,51 pg/mL no metaestro e 22,61 ± 10,51 pg/mL no diestro em 24 búfalas mestiças Murrah adultas.

2.5 MORFOLOGIA DO REPRODUTOR FEMININO DE MAMÍFEROS

O ovário, histologicamente é composto por uma região cortical e uma medular, sendo circundado por um epitélio superficial conhecido como epitélio germinativo que repousa sobre uma membrana basal. Logo abaixo, observam-se a túnica albugínea, uma camada espessa de tecido conjuntivo, e o estroma ovariano, constituído por tecido conjuntivo frouxo (HAFEZ, 2000).

No córtex ovariano, podem ser encontrados folículos ovarianos não atrésicos e atrésicos, corpos lúteos, corpos álbicans e corpos hemorrágicos, além de colágeno dos tipos I e III, fibroblastos, vasos sangüíneos, linfáticos e terminações nervosas. A região medular é responsável pela nutrição e sustentação do ovário. Consiste em tecido conjuntivo frouxo e fibras musculares lisas contínuas com as do mesovário, nervos, numerosos vasos sangüíneos grandes e espiralados e vasos linfáticos (BANKS, 1992).

Segundo Danell (1987), o epitélio de revestimento do ovário de búfalas consiste de células escamosas, mas algumas vezes cúbicas, com espessura entre 5 a 15 mm. Enquanto Prasad et al.

(1979) descreveram um epitélio superficial cúbico simples, mas com estratificação em alguns locais. Já Fadle et al. (1974) relataram que as células cúbicas desse epitélio tornavam-se achatadas na região do corpo lúteo e dos folículos de De Graaf.

O corpo lúteo bufalino apresenta abundância em grandes células poliedrais luteínicas derivadas da granulosa e pequenas células luteínicas tecais perifericamente distribuídas. A túnica albugínea do ovário bufalino possui a espessura de 100-300 mm, consistindo de duas a três camadas de tecido conjuntivo denso, com predominância de fibras colágenas, e poucas fibras elásticas e reticulares. O estroma cortical apresenta vários tipos de vasos sangüíneos e a medula é constituída por um tecido conjuntivo altamente vascular, além de células epiteliais intersticiais (FADLE et al., 1974; PRASAD et al., 1979; DANELL, 1987).

No ovário, a população folicular é bastante heterogênea, Saumande (1981) e Hulsholf et al. (1994) estabeleceram que os folículos primordiais e primários de bovinos não podem ser claramente distinguidos pelo seu diâmetro (30-60 mm), mas mostraram diferenças morfológicas entre eles. Segundo estes autores, nos folículos primordiais, o oócito é circundado por uma única camada de células da granulosa de forma pavimentosa, enquanto, nos folículos primários o oócito é circundado pôr células da granulosa de forma cúbica, também dispostas em uma única camada. Os folículos secundários se distinguem dos primários por possuírem várias camadas de células de granulosa de forma cúbica ao redor do oócito, que, por sua vez, apresenta-se de maior tamanho.

Os folículos antrais são caracterizados pela presença de uma cavidade em seu interior repleta de líquido folicular, denominada antro. Dois tipos de folículos antrais podem ser distinguidos: os folículos terciários e os folículos de De Graaf. Os folículos terciários são constituídos de um oócito circundado pela zona pelúcida, várias camadas de células da granulosa, uma pequena cavidade antral, uma membrana basal e duas camadas de células tecais (teca interna e teca externa). Quanto aos folículos de De Graaf ou folículos maduros, representam o estágio terminal do desenvolvimento folicular e possuem todos os componentes presentes nos folículos terciários, podendo ser denominados, ainda folículos préovulatórios (GORDON, 1994).

A Tuba Uterina, é uma estrutura vital e altamente especializada no processo reprodutivo das fêmeas, assumindo papéis importantes na reprodução animal e sendo, portanto, mais do que simples condutos para o transporte do ovócito, dos espermatozóides, do zigoto ou do embrião. As secreções do epitélio desse órgão formam um fluido que promove o meio necessário para a maturação dos gametas femininos e masculinos (capacitação espermática), a fertilização e, pela sua composição química, o desenvolvimento inicial do embrião (ABE, 1996).

Anatomicamente, a tuba constitui-se em um tubo musculomembranoso de grande mobilidade com comprimento (20-30 cm para espécies de produção) e enovelamento variável de acordo com as diferentes espécies. Uma de suas extremidades abre-se na cavidade peritoneal, próxima ao ovário, e a outra atravessa a parede do útero e abre-se no interior deste órgão. Divide-se a tuba em quatro segmentos: infundíbulo, ampola, istmo e junção útero-tubárica (BEARDEN; FUQUAY, 2000).

Histologicamente, a tuba uterina é dividida em: mucosa, com seu epitélio de revestimento; lâmina própria, que sustenta as pregas da mucosa; muscular, que inclui uma camada longitudinal e outra circular; e a serosa (ELLINGTON, 1991). A mucosa é revestida por epitélio simples cilíndrico ou pseudoestratificado cilíndrico, formado por células ciliadas e células secretoras (DELLMANN; BROWN, 1982; ELLINGTON, 1991; ABE, 1996). Alguns autores consideram ainda um terceiro tipo celular, a célula basal (ODOR, 1974).

As células ciliadas são responsáveis pelo transporte dos ovócitos no interior da tuba uterina e, durante o início da fase folicular, é formado um grande número de cílios, possibilitando o desenvolvimento de um epitélio ricamente ciliado no período da ovulação (RUMERY et al., 1978). As células secretoras produzem e secretam ativamente, para a luz da tuba uterina, proteínas e glicoproteínas, formando o fluido, juntamente com o soro do transudato seletivo. Alguns desses produtos possuem um importante papel nos eventos reprodutivos. Assim, em alguns mamíferos, tem-se demonstrada a associação de algumas glicoproteínas e polipeptídeos com os ovócitos e embriões em desenvolvimento. As células secretoras da tuba também produzem varias moléculas funcionais, tais como enzimas e fatores de crescimento (LEESE, 1988; MENEZO; GUERIN, 1997; BUHI, 2002).

Em estudos com microscopia eletrônica da tuba bovina, Abe e Oikawa (1993) relataram que, na fase folicular, as fímbrias, assim como a ampola, apresentaram-se densamente ciliadas, em contraste com o epitélio da junção ampola-istmo que se mostrou menos ciliado. As regiões do istmo e da junção útero-tubárica demonstraram pouca variação na ciliação entre as fases folicular e lútea, com as células ciliadas distribuídas irregularmente no epitélio. Durante a fase lútea, os processos bulbosos das células secretoras predominavam no epitélio das fímbrias, ampola e junção ampola-istmo, enquanto os cílios, nessas regiões, encontravam-se encobertos pelas células secretoras, visto que os processos bulbosos dessas células estendiam-se além da extremidade dos cílios.

O útero é composto de dois cornos uterinos, um corpo e uma cérvix. É do tipo bipartido (uterus bipartitus) na vaca, ovelha e égua, pois apresenta um septo que separa os dois cornos e um

proeminente corpo uterino. O útero é um órgão altamente capacitado e adaptado a reconhecer e nutrir o produto da fertilização, desde a implantação até o parto (HAFEZ, 2000).

A parede do útero é dividida em três camadas: a mucosa ou endométrio, a muscular ou miométrio e a serosa ou perimétrio. O endométrio é constituído por duas zonas que diferem em estrutura e função. A camada mais superficial chamada de zona funcional e uma camada mais profunda, a zona basal (PRIEDKALNS; LEISER, 1998).

A zona funcional é tradicionalmente dividida em dois estratos, o compacto e o esponjoso, baseado na aparência morfológica que esses estratos apresentam durante o ciclo estral (HENDRICKSON; KEMPSON, 1992). Em ruminantes, o epitélio de superfície da zona funcional é pseudoestratificado e/ou cilíndrico simples, podendo ser, em áreas isoladas, cúbico simples (DELLMANN; BROWN, 1982; BANKS, 1992; PRIEDKALINS; LEISER, 1998). As bordas apicais das células cilíndricas possuem microvilosidades, numerosas especializações digitiformes da membrana plasmática que variam de altura de acordo com a atividade secretora do epitélio, apresentando-se mais longas na fase lútea que na fase folicular (STINSON et al., 1962).

O tecido sub-epitelial da região mais superficial da zona funcional (estrato compacto) consiste de tecido conjuntivo frouxo, ricamente vascularizado com muitos fibrócitos, macrófagos e mastócitos, podendo encontrar também neutrófilos, eosinófilos, linfócitos e plasmócitos. A região mais profunda (estrato esponjoso) dessa zona constitui-se de tecido conjuntivo frouxo, sendo este menos celular. Em ruminantes, durante o estro, uma grande quantidade de fluido deposita-se nos espaços teciduais da zona funcional, dando origem ao edema endometrial (PRIEDKALNS; LEISER, 1998).

Em todo o endométrio estão presentes glândulas uterinas tubulares simples, enoveladas e ramificadas, estando ausentes na região da carúncula em ruminantes (PRIEDKALNS; LEISER, 1998). O epitélio glandular é similar ao luminal, exceto pela presença de cílios na superfície livre de muitas células cilíndricas (STINSON et al., 1962).

As carúnculas são espessamentos circunscritos da lâmina própria, ricas em fibroblastos com extenso suprimento sangüíneo. Aproximadamente quatro fileiras com 15 carúnculas estão presentes em cada corno uterino (DELLMANN; BROWN, 1982; PRIEDKALNS; LEISER, 1998).

O endométrio de búfalas possui quatro camadas semelhantes àquelas descritas em bovinos: um epitélio de revestimento pseudo-estratificado cilíndrico; um estrato compacto constituído por tecido conjuntivo denso; estrato esponjoso, onde as glândulas uterinas se ramificam; estrato basal no qual as glândulas uterinas terminam (EL-SHEIKH; ABDELHADI, 1970).

Em búfalas Murrah, SINGH; SHARMA (1985) observaram glândulas uterinas distribuídas por todo o endométrio, exceto na região das carúnculas, e, em alguns casos, estendidas até o estrato submucoso do miométrio. O número de glândulas superficiais e a altura do epitélio glandular sofreram variação de acordo com as diferentes fases do ciclo estral, estando em maior número no meio e em menor no final da fase lútea.

O miométrio de búfalas é dividido em três zonas: o estrato submucoso, composto de fibras musculares lisas, irregulares, circulares, longitudinais e oblíquas; o estrato vascular, composto de tecido conjuntivo frouxo, altamente vascularizado e com fibras musculares irregulares dandolhe uma aparência esponjosa; e o estrato subseroso formado por fibras musculares longitudinais (EL-SHEIKH; ABDELHADI, 1970).

A terceira camada do útero, o perimétrio ou serosa, é constituída de tecido conjuntivo frouxo coberto por mesotélio peritoneal, possuindo numerosos vasos sangüíneos, linfáticos e fibras nervosas (DELLMANN; BROWN, 1982; BANKS, 1992; PRIEDKALNS; LEISER, 1998).

Já a cérvix ou colo uterino, atua como uma válvula para separar a luz uterina da vagina, sendo extremamente bem desenvolvido na vaca. As células de revestimento do cérvix são intensamente glandulares, sua atividade secretora varia com os estágios do ciclo estral e da prenhez. Um muco claro é secretado durante o estro e um selo cervical espesso é produzido durante a gestação. O epitélio do canal cervical da vaca é composto principalmente por células semelhantes às caliciformes. A lâmina própria-submucosa varia de tecido conjuntivo frouxo a tecido conjuntivo denso durante os vários estágios do ciclo estral. A camada muscular é bem desenvolvida e rica em fibras elásticas (BANKS, 1992).

Segundo Conde Júnior et al. (2012) ao estudar histologia cervical de cabras, identificou que a luz do colo do útero é formada por uma região de mucosa, possuindo um epitélio pseudoestratificado com células caliciformes e lâmina própria da mucosa consistindo de tecido conjuntivo frouxo. Observam ainda, as camadas de células musculares lisas, como evidenciado pelas fibras musculares circulares internas, músculo externo formado por fibras longitudinais e fibras transversais indicado.

A vagina é um órgão músculo membranoso, cilíndrico, achatado em sentido dorso ventral, disposto longitudinalmente na cavidade pélvica e que funciona como bainha do pênis, durante o coito e como via de emissão do feto por ocasião do parto. Continua-se cranialmente com o útero por meio da cervix e caudalmemte forma-se um sulco, denominado de fórnix vaginal (FERRI; TABARELLI NETO; PINTO, 1958)

Em relação a vagina, de acôrdo com Brown (1944) ocorrem modificações no epitélio vaginal durante o ciclo estral, principalm nas proximidades da cérvix, onde o epitélio prismático estratificado passa a colunar baixo, cerca de 2 a 5 dias após o estro.

Roark e Herman (1950) estudaram as variações ocorridas na mucosa vaginal, principalmente as dos vasos sanguineos, infiltração leucocitária e secreção da mucina. Este último aspecto é também abordado por Iierrick (1951) porém exclusivamente no que diz respeito a região cervical.

Ferri, Tabarelli Neto e Pinto (1958) estudando a morfologia da mucosa vaginal, descrevem algumas diferenças de acordo com as regiões, ou seja, a região próxima da cérvix, o epitélio de revestimento foi prismático simples ou composto ao lado de um pavimentoso estratificado. No epitélio estratificado foi observada cêrca de três a cinco camadas celulares, devendo salientar-se que no epitélio estratificado mucíparo, as células da camada superficial eram prismáticas enquanto que as das camadas subjacentes apresentavam as mesmas características das existentes no epitélio pavimentoso estratificado. A região próxima ao meato urinário, o epitélio era pavimentoso estratificado com um número de camadas variando de duas a cinco e, em dois casos, as células superficiais exibiam ligeira corneificação. A região vestibular: apresentava-se revestida por um epitélio pavimentoso estratificado, cujas células estavam dispostas em número variando de cinco a vinte camadas. Em dois, dos casos estudados as células mais superficiais revelavam discreto processo de ceratinização, enquanto as mais profundas mostravam-se com citoplasma bastante claro.

2.6 DESENVOLVIMENTO EMBRIONÁRIO EM DIFERENTES RAÇAS DE OVINOS

A gestação compreende o espaço de tempo que vai desde o momento da fecundação até o parto. Podemos, a priori, diferenciar três fases do ponto de vista do desenvolvimento: fase de ovo, fase embrionária e fase fetal. A fase de ovo é de curta duração, sendo compreendida desde a fertilização do óvulo até à eclosão do blastocisto, onde logo após ocorre o transporte do ovo para a zona uterina em até 3 ou 4 dias nos ruminantes. Por sua vez a fase embrionária e fetal são caracterizadas pela eclosão do blastocisto, implantação e desenvolvimento até o parto. A implantação pode variar entre 12 – 18 dias nas ovelhas (COLE, 1977; HUNTER, 1980).

Schrick e Inskeep (1993), utilizando um transdutor transretal de 7,5 MHz, foram capazes de detectar pulsações rítmicas (batimentos cardíacos) a partir do 18º ou 19º dia de gestação e pelo menos um embrião foi detectado no 20º dia em todas as ovelhas prenhes.

Após o 25° dia de gestação, as visualizações do embrião e do seu batimento cardíaco tornam-se mais frequentes (ISHWAR, 1995). Calamari et al. (2002) observaram batimentos cardíacos a partir do 21° dia.

Segundo Garcia et al. (1993), ao examinarem ovelhas a partir da ultrassonografia, observaram batimento cardíaco embrionário durante os dias 21 a 34. Na tentativa de avaliar as diferenças encontradas entre os experimentos, Souza et al. (1997) afirmam que a precocidade na observação do embrião deve ocorrer, principalmente em função da qualidade da resolução das imagens dos diferentes aparelhos utilizados e frequência dos transdutores. Além disso, o comportamento do animal durante o exame, as diferenças entre raças e habilidade do operador são fatores que também influenciam a precocidade do diagnóstico.

A presença de líquido intrauterino é geralmente o primeiro indicativo de gestação. Entretanto, nem sempre ocorre em forma de vesículas, podendo ser confundido com líquido proveniente da fase estrogênica (KÄHN, 1994; AZEVEDO et al., 2001) ou com líquido oriundo de casos de hidrometra (LÊGA; TONIOLO, 1999).

Em ovelhas, Schrick e Inskeep (1993), relatam a presença de líquido intrauterino a partir do 15º dia da cobertura em 16,7% dos animais, podendo ser sendo encontrado tardiamente no 19º dia de gestação.

Chalhoub (2001) ao trabalhar com ovinos da raça Bergamácia, relata ter verificado a presença de líquido intrauterino no 15º dia de gestação em 42,1% dos animais e no 20º dia em apenas 5,3%.

Em relação à vesícula embrionária, trabalha realizado com a raça Bergamácia, descrevem as primeiras observações já a partir do 15º dia de gestação em 10,6% dos animais e no 21º dia em 5,3%, apresentando medidas de 5,33 cm aos 45º dias (CHALHOUB et al., 2001). Já Picazo et al. (1991) obteve 9,6 cm no 45° dia, com a raça Corriedale.

Segundo Domingues e Trein (1995), em experimentos com ovinos sem raça definida, detectaram através da ultrassonografia a presença da vesícula embrionária somente no 21º dia de gestação, sendo caracterizada por uma área anecóica bem delimitada.

Morfologicamente, a diferenciação do embrião em cabeça e tronco, segundo Kaulfuss et al. (1996), ocorreu de forma mais precoce em ovinos das raças Merino, no 26º dia gestação. Em ovinos Bergamárcia (CHALHOUB, 2001), esta diferenciação variou entre o 25º e o 31º dia. Já Mattos et al. (1991) e Azevedo et al. (2001), trabalhando com ovinos da raça Santa Inês, afirmam a diferenciação em ovinos a partir do 45º dia de gestação e a partir do 36º dia, respectivamente.

Se tratando do botão dos membros torácicos e pélvicos de ovinos, este foi inicialmente detectado a partir do 34º dia de gestação em 1,7% dos animais, estendendo-se até o 39º dia, quando ocorreu em 20% dos animais (KAULFUSS et al., 1996; AZEVEDO et al., 2001).

Chalhoub (2001) estudando ovinos observa que na maioria dos animais foi possível visualizar a presença dos botões dos membros no 30º dia de gestação.

Quanto ao globo ocular, já é possível sua visualização a partir do 41º dia de gestação na raça Corriedale (PICAZO et al., 1991), no 30º dia na raça Merino (KAULFUSS et al., 1996), no 33º dia na raça Bergamácia (CHALHOUB, 2001) e no 42º dia na raça Santa Inês (AZEVEDO et al., 2001).

De acordo com Ishwar (1995), o intervalo de tempo ideal para a contagem de fetos é entre os 45° e 90° dias de gestação, pois após esse período, os fetos tornam-se muito grandes para serem diferenciados entre si. Já Gearhart et al. (1988) afirmam que é possível diagnosticar gestação múltipla no 31° dia, apesar de ser mais segura entre o 40° e 100° dias de gestação.

2.7 ANEXOS EXTRAEMBRIONÁRIOS E PLACENTAÇÃO

2.7.1 Morfologia do saco coriônico

O cório é uma camada epitelial da parede externa do blastocisto. Durante a implantação ele é preenchido por uma camada interna de mesênquima, que deriva do embrião. Logo em seguida, o mesênquima desenvolve seu próprio sistema de capilarização. A cavidade circundada pelo cório, que contém o embrião, a vesícula amniótica, o saco vitelino e o alantóide, é denominada exoceloma (LEISER; KAUFMANN, 1994). Os autores relatam ainda que o cório é intrinsecamente um tecido avascular, sendo posteriormente vascularizado exclusivamente pelos vasos do alantóide, de forma que esse tipo de placenta é considerado cório-alantóide, o qual desenvolve um importante papel na troca materno-fetal.

Segundo Winsat (1950), em trabalhos com ovinos, cita que o concepto entra no útero aproximadamente três dias após a ovulação, começando a expandir-se ao redor do 10º dia, onde é possível observar o crescimento da vesícula coriônica como um saco alongado que preenche completamente ambos os cornos do útero bicornuado.

Já Bryden et al. (1972) analisando o desenvolvimento embrionário diário em ovelhas desde o acasalamento até 34º dia de gestação constatam que o cório foi uma estrutura aderida na mucosa

uterina a partir do 17º ou 18º dias de gestação. Aos trinta dias os vilos apareciam na superfície da membrana coriônica, promovendo uma relação mais íntima com as carúnculas uterinas.

Em girafas, as vilosidades coriônicas difusas dão lugar aos cotilédones. Os cotilédones se unem no final do 2º mês de gestação com as carúnculas uterinas, que são uma porção da mucosa uterina isenta de glândulas e assim dando origem ao placentoma (cotilédones + carúnculas) (SCWARZE, 1972).

Em búfalos, Carvalho et al. (2006), relatam que o trofoblasto apresenta células epiteliais e mononucleares de núcleos arredondados, corados claramente e localizados ao acaso. O citoplasma continha poliribossomos e retículos endoplasmáticos esparsos, embora, com numerosas mitocôndrias localizadas apicalmente. Nas células gigantes trofoblásticas binucleadas, as principais organelas eram retículos endoplasmáticos rugosos (RER), discretos ribossomos e mitocôndrias. Enfatizam ainda que o número de vesículas localizadas na região basal das células gigantes do trofoblasto aumenta com o evoluir da gestação, indicando desenvolvimento de função secretória. A vascularização do trofoblasto foi primeiramente observada ao 26º dia, além de possuir uma abundancia de retículo endoplasmático granular e reação PAS positiva no citoplasma granular reflete a capacidade destas células de produzir e estocar proteínas, as quais são liberadas no organismo materno.

Em vacas, o cório a termo apresenta-se relativamente delgado, frágil, de coloração branca e lisa. Na maior parte da sua superfície, encontram-se de 100 a 120 cotilédones volumosos que formam a placenta. Estes cotilédones são menos numerosos, entretanto, muito volumosos na parte mediana do concepto onde eles normalmente alcançam de 7 a 10 centímetros de diâmetro. Os cotilédones menores localizam-se nas extremidades coriônicas (BARONE, 1986).

Ao trabalhar com o desenvolvimento placentário de vacas, Assis Neto (2005) observa que o epitélio coriônico ou trofoblástico, apresenta-se contínuo e constituído por células trofoblásticas mononucleadas, e por células gigantes trofoblásticas binucleadas, sustentadas por um tecido mesênquimal, além disso, possui altura epitelial constante. Observou-se ainda aos 0,95 cm de CR (15-20 dias) a presença de núcleos ovais e citoplasmas ricos em grânulos nas células trofoblásticas binucleadas, sendo estas responsáveis pela regulação e produção de hormônios do crescimento e desenvolvimento fetal.

2.7.2 Morfologia do alantoide

Leiser e Kaufmann (1994) relatam para bovinos, que o alantoide é caracterizado por projeta-se a partir do intestino posterior, como uma vesícula extraembrionária, que coleciona resíduos metabólicos nitrogenados. Em seguida o mesoderma esplânico do alantoide serve de origem para vasos alantocoriônicos, ou seja, o cório e o âmnio não se tornam vascularizados até que eles tenham se fundido com o alantoide. Os autores citam ainda que o epitélio alantoide pode tanto circundar a enorme vesícula gestacional ou pode obliterar-se, e, finalmente regredir, estando esta estrutura envolvida no processo transplacentário de trocas.

Em ovinos o alantoide é grande, e se estende próximo às extremidades do saco coriônico, onde se fusionam com exceção de uma região do feto, que está pressionada por uma das suas faces pelo grande saco amniótico (WINSAT, 1950).

Segundo Latshaw (1987), o alantoide aparece geralmente à direita do embrião, em torno do 18º - 20º dia de gestação na ovelha e entre 14º - 21º dias de gestação na vaca (THOMPSON; PETERSON, 2000).

De acordo com Bryden et al. (1972) o alantoide aparece macroscopicamente em ovinos no 16º dia de gestação. Apresenta uma forma de lua crescente no 17º dia, e pode estar livre da parede do corpo do embrião no 18º dia. Aumenta rapidamente a partir do 19º, ocasião que parece com um saco semilunar preso ao intestino posterior por uma haste.

O alantoide, em vacas, possui crescimento cranial e caudal ao longo do embrião, sendo que durante a 4ª semana de gestação, este ocupa toda a cavidade celômica estendendo-se entre as membranas fetais. O alantoide adota o formato de "T" invertido com traço vertical situado no cordão umbilical (NODEN; LAHUNTA, 1990).

Em ovelhas, Schwarze (1972) reporta que o alantoide fecha totalmente o exoceloma na transição do 23º ao 24º dias de gestação, e no 30º dia já se encontra fusionado ao cório.

Assis Neto (2005) ao trabalhar com vacas descreve através da microscopia de luz que o epitélio do alantoide é formado por camada simples de células pavimentosas, sustentadas por uma camada de tecido conjuntivo embrionário ou fetal, que constitui o mesênquima. Observou ainda nos embriões 1,76 cm (30 a 40 dias) e 7,2 cm (60 a 70 dias) de CR, a presença de células lisas, com núcleos de contornos irregulares, mitocôndrias alongadas, e células granulares, com grânulos vesiculosos de glicogênio bem definidos por um halo localizado próximo à porção apical das células.

2.7.3 Morfologia do âmnio

Em ovinos, o âmnio se forma entre o 13º e o 16º dia de gestação e em seguida aumenta rapidamente. A amniogênese inicia-se a partir das pregas somatopleurais, onde persiste a zona de fusão representada pela união mesodérmica entre o âmnio e o cório, próximos à região dorsal do embrião. O âmnio cresce para fora e sobre o disco embrionário e envolve o embrião em crescimento. A partir de então, começa a formar um saco repleto de fluidos onde o feto irá flutuar até o final da gestação (BRYDEN et al., 1972; LATSHAW, 1987; NODEN; LAHUNTA, 1990).

Segundo Shandley et al. (1997), na ovelha, aos 27 dias, a membrana amniótica não está em aposição ao cório ou ao alantóide. O âmnio e o alantóide somente se juntam ao cório, a partir dos 60 dias.

De acordo com Schwarze (1972) ao trabalhar com bovinos, relata que a parede da cavidade amniótica dos é transparente, pouco vascularizada e apresenta uma extensa relação com o cório. Sua face interna é caracterizada pela presença de inúmeros relevos ou placas ricas em glicogênio que se desenvolvem ao redor do terceiro mês, recobrindo o cordão umbilical. Este mesmo autor citou que o peso do feto aumenta mais que o âmnio com o decorrer da gestação, e que à medida que o feto progride na gestação, o âmnio adquire a forma de um ovo alargado.

Na microscopia de luz, Assis Neto (2005) relata que em bovinos o âmnio apresenta células com formato poligonal, revestido por microvilos curtos, distribuídos por toda a parte superficial da membrana e delimitadas por fileiras microvilosas condensadas. Observa ainda que o epitélio amniótico do bovino é pavimentoso simples e apresenta poucas organelas citoplasmáticas nos estágios iniciais da gestação.

2.7.4 Morfologia do saco vitelino

Latshaw (1987) ao trabalhar com ovinos relata que o saco vitelino inicialmente é grande e vascularizado, sendo completamente envolvido pelo celoma e separado do cório no 17º dia de gestação.

Nos bovinos, Bryden et al. (1972) e Noden e Lahunta (1990) citam que o saco vitelino involui e se degenera em um curto período de tempo, sendo por tanto, reduzido a um grupo sólido de células, com poucos vasos sanguíneos no 25º dia de gestação. Esta estrutura está separada do cório, atrofia-se precocemente, e degenera-se sem deixar vestígio.

Apesar de ser uma estrutura que involui rapidamente, a mesma é reportada como importante órgão placentário e hematopoiético nos roedores (HAAR; ACKERMAN, 1971), entretanto, o mesmo não ocorre no caso dos mamíferos domésticos.

No homem (PEREDA et al., 1994) e nos carnívoros (LEE et al., 1983), os estudos têm focalizado a síntese de proteína, o metabolismo de triglicérides e o metabolismo de glicose.

Em relação à morfometria do saco vitelino, em suínos é amplamente vascularizado, quando o embrião mede entre 18 a 40 mm de Crown – Rump (CR) de comprimento. Não são encontrados em embriões com mais de 70 mm de CR. Sua fase hemapoiética ocorre em embriões entre 5 e 15 mm de CR (JORDAN, 1916).

Já King e Ackerley (1985), em trabalhos com embriões de suínos, observaram que quando os embriões medem 10 mm CR, são formados no saco vitelino os hemangioblastos, e quando atingem 12 mm aparecem os eritrócitos, plaquetas e células gigantes com um ou mais núcleos polimórficos.

Segundo Russe et al. (1992), o cavalo é o único animal doméstico no qual se desenvolve uma placenta vitelina funcional, permanente por longo período de tempo. O saco vitelino adere-se ao denominado "complexo da bolsa umbilical", o qual é cercado pelo *sinus terminalis* e com o cório da placenta coriovitelínica que alimenta o feto até a 14ª semana, depois desse período, o córioalantoide se desenvolve completamente sendo grandemente responsável pelo abastecimento do feto.

Em carnívoros, a parede do saco vitelino se junta ao trofoblasto no período inicial de gestação, quando primeiramente se desenvolve uma placenta vitelina. Dessa forma entre o 14º e 20º dias de gestação desenvolve-se a eritropoeise na parede do saco vitelino primitivo nos gatos, sendo observado maior atividade entre o 25º e 28º dia de gestação. Nessa etapa o epitélio monocamádico apresenta altura de 26 μm e prende-se contra o mesoderma em alguns lugares (CANFIELD; JOHNSON, 1984).

Assis Neto (2005) em trabalhos com bovinos relata através da microscopia de luz que o epitélio vitelino apresenta células endodérmicas inicialmente globosas, e embriões mais adiantados, as células se tornam colunares baixas. No mesênquima do saco vitelino de embriões bovinos de 15 a 20 dias, são visualizadas ilhas de sangue, contendo eritroblastos nucleados primitivos. As funções das "Ilhas de eritroblastos" estão relacionadas ao processo de diferenciação de células sanguíneas durante a eritropoiese, e com a vasculogênese.

2.7.5 Placenta

Nos mamíferos, a placenta é uma estrutura complexa devido à interação dos tecidos de origem materno e fetal, além da presença de uma variedade de camadas intermediárias que se interpõem entre os leitos vasculares maternos e fetais, bem como devido à evolução das relações destes tecidos e das membranas fetais durante o período de implantação do blastocisto até o parto (MOSSMAN, 1987).

Leiser e Kaufmann (1994), defini a placenta como um órgão transitório formado por tecidos maternos e fetais, encontrado apenas em mamíferos, intermediando as trocas fisiológicas e metabólicas materno-fetal. Assim, a sobrevivência e o crescimento do feto são fortemente dependentes da placenta. Esta é constituída por uma parte fetal denominada de cório, e uma parte materna denominada de decídua basal.

Segundo Carter et al. (2004), a placenta de mamíferos envolve o cório e o alantoide, onde apresenta-se vascularizada, formando a placenta corioalantoidea. Inicialmente, tem-se a formação da placenta coriovitelina, na qual é formada pelo cório e saco vitelino. Em roedores (VALE, 2011), descreve que o trofoblasto ao invadir o tecido materno, tem-se a destruição de uma ou mais camadas teciduais.

Quanto a classificação da placenta, nos mamíferos, observa-se os tipos epiteliocorial, endoteliocorial e hemocorial de acordo com a forma de sobreposição e relacionamento do trofoblasto no epitélio uterino (CARTER et al., 2004).

De acordo com Oliveira (2004), a placenta de roedores é classificada como hemocorial, onde a interação materno-fetal resulta da invasão do leito vascular uterino pelo trofoblasto, que passa a ser banhado pelo sangue materno extravasado.

Já placenta dos ruminantes é classificada em sindesmocorial devido à perda do epitélio uterino materno, fazendo com que o cório esteja em contato com um sincício materno-fetal e não com tecido conjuntivo (AMOROSO, 1959).

A placenta cotiledonária ou múltipla é característica dos ruminantes. Em vez das vilosidades coriônicas serem uniformemente distribuídas por toda a superfície do cório, estas aparecem agrupadas em regiões circulares bem definidas denominadas cotilédones. Estes cotilédones se desenvolvem em regiões onde o cório faz contato com áreas predeterminadas do endométrio, aglandulares, conhecidas como carúnculas que são espessamentos do tecido sub-epitelial do útero, presentes mesmo em vacas não gestantes. O cotilédone fetal e a carúncula materna formam a unidade conhecida como placentônio (MIGLINO, 1991), estes variam em número nas diferentes espécies de ruminantes e é o único ponto de trocas materno-fetais. O cório intercotiledonário

permanece desprovido de vilosidades e desligado do endométrio (SANTOS; MARQUES, 1996; PINTO, 2002; LACERDA, 2006; PRESTES; ALVARENGA, 2006).

A relação proveniente entre os tecidos fetal e materno no local de intercâmbio permite a classificação da placenta nos ruminantes, como sinepiteliocorial. Investigações realizadas com microscopia eletrônica na placenta dos ruminantes mostram que células bi nucleadas do cório fetal migram formando um sincício na união do tecido materno com o fetal. O prefixo "sin" refere-se à presença das células derivadas do sincício e "epiteliocorial" refere-se à área de justaposição do tecido materno (MARTAL; CÉDARD, 1993; WOODING, 1992).

Ainda nos ruminantes, Leiser e Kaufmann (1994) reporta a placenta cotiledonária, caracterizada por muitas unidades placentárias denominadas cotilédones, que se interagem com unidades maternas, formando os placentomas, os quais são separados por áreas intercotiledonárias de cório liso.

O placentoma é a unidade funcional formada pelo cotilédone e pela carúncula, sendo composto por uma porção materna e outra fetal, estando fundidas para constituir uma região de troca fisiológica materno-fetal, além de apresenta aspecto tortuoso e irregular (BJORKMAN; SOLLEN, 1960).

Quando a sua morfologia, as carúnculas apresentam-se convexas nas vacas e côncavas na ovelha e na cabra. Sendo que nas fases iniciais de gestação, elas se apresentam lisas enquanto que na metade e final de gestação possuem aspecto esponjoso devido à formação de inúmeras criptas semelhantes a favo-de-mel (RAM; CHANDRA, 1984).

Os ovinos apresentam gestação longa e o concepto nasce desenvolvido. O feto ovino apresente peso semelhante ao feto humano, e desta forma tem contribuído para o modelo na pesquisa relacionado à gestação. Esses animais são fáceis de manusear e toleram procedimentos invasivos. As principais desvantagens deste modelo é que as ovelhas são filogeneticamente distantes de primatas e tem uma placentação muito diferente (GALLAHER et al., 1995; SLOBODA et al., 2005).

A placenta é desenvolvida em todos os mamíferos, no entanto, a sua forma definida da placentação difere em várias espécies. Assim, a classificação placentária será estabelecida com diferentes bases anatômicas. Nos ovinos o componente fetal da placenta é formado pela fusão do cório avascular e o alantoide vascular. Isto aumenta a sua área de superfície de suas vilosidades que estão rearranjadas em discretas áreas, estas chamadas de cotilédones. Assim a placentação ovina é classificada como corioalantoide (WIMSATT, 1950).

Para o bom desenvolvimento da gestação é necessário o comprometimento do sistema imunológico em aceitar o desenvolvimento embrionário-fetal (MEDAWAR, 1953). Os fetos dos ovinos desenvolvem sem a exposição aos anticorpos maternos, pois a sua placenta não permite a exposição e a transferência de imunoglobulinas maternas para o fetal, sendo necessária a ingestão do colostro (GRIEBEL, 1998).

Segundo Sammin et al. (2009), aos 120 dias a placenta dos ovinos apresentam a formação dos placentomas, os quais podem variar consideravelmente em tamanho e número, apresentando desde de 10 mm a 50 mm de diâmetro e variando de 20 a 70 por feto, respectivamente. Estes mesmos autores, observaram que embora os placentomas sejam côncavos nos ovinos pode ocorrer a presença destas estruturas em forma convexa semelhante aos dos bovinos.

Histologicamente, Oliveira et al., 2010, relata que a placenta de bovinos, verifica-se um estroma endometrial bem desenvolvido e vascularizado revestindo a carúncula, os cotilédones possuem vilosidades revestidas por células trofoblásticas uninucleadas e binucleadas. O epitélio da mucosa é do tipo prismático simples e as glândulas do cório com aspecto tortuoso próxima ao limite do miométrio. As células trofoblásticas possuem núcleos arredondados com grandes nucléolos. O epitélio da cripta uterina é cúbico ou achatado, suas células possuem núcleos esféricos e nucléolos bem evidentes

2.8 GLICOSAMINOGLICANOS

Já Nader et al. (1984), definem que os glicosaminoglicanos (GAGs) são heteropolissacarídeos que possuem como estrutura básica, unidades alternadas de hexosamina e açúcar não-nitrogenado unidas por ligações glicosídicas, estando presentes em todas as células animais com diferenças estruturais dependendo do tecido ou do organismo de origem. Relata ainda, que existem diversos tipos de GAGs, do tipo ácido, caracterizado por possuirem grupamentos carboxílicos (COOH) e sulfatos (SO_4), a exemplos do ácido hialurônico, heparina, sulfato de condroitina, sulfato de dermatan, dentre outras, essas moléculas estão presente em cartilagem, superfícies celulares, membranas basais e epitélios, placenta, além do plasma sanguíneo e urina.

Segundo Fraser et al. (1997), os principais glicosaminoglicanos encontrados em animais são: condroitim 4 e 6 sulfatos, dermatam sulfato, heparan sulfato, heparina, queratam sulfato e ácido hialurônico, que diferem entre si quanto ao tipo de hexosamina e açúcar não aminado (ausência do grupo NH2), quanto ao grau e posição de sulfatação, bem como quanto ao tipo de ligação

glicosídica inter e intradissacarídica (alfa e beta). Com exceção do ácido hialurônico, todos os glicosaminoglicanos estão ligados covalentemente ao esqueleto proteico, formando assim os proteoglicanos.

A ligação dos GAGs sulfatados ao esqueleto proteico, com exceção do queratam sulfato, se faz através de um tetrassacarídeo formado por ácido glucurônicogalactosil-galactosil-xilose (GlcUA-Gal-Gal-Xil), onde a extremidade redutora se une à proteína por uma ligação do tipo O-glicosídica entre a xilose do tetrassacarídeo e a hidroxila de um resíduo de serina. A extremidade não redutora se liga à cadeia de GAG (FRASER et al., 1997).

Kjellen e Lindahl (1991) e Merle et al. (1999) descrevem que os GAGs são componentes da superfície celular e da matriz extracelular, interagindo com colágenos, laminina e a fibronectina, além de determinados fatores de crescimento. A interação dos componentes da matriz extracelular com os proteoglicanos podem afetar o crescimento celular, adesão e a diferenciação das células, no qual as suas funções são dependentes da cadeia lateral dos glicosaminoglicanos.

Os GAGs estão envolvidos em diversas funções biológicas como adesão, migração e proliferação celular, secreção de proteínas e expressão gênica, atuando como organizadores celulares e na maturação de tecidos especializados (DIETRICH, 1984). Contribuem ainda para a estrutura e as propriedades de permeabilidade do tecido conjuntivo, agem como guia para enzimas e fatores de crescimento tanto na matriz quanto na superfície das células, estando direta ou indiretamente envolvidos a tumores, metástases, reações imunológicas, desenvolvimento folicular, infertilidade e angiogênese e, portanto, ao adequado desenvolvimento fetal (ESKO, 1991; CECHOWSKA-PASKO et al., 1996).

Ao estudar a angiogênese placentária de mamíferos, Reynolds e Redmer (2001), relatam que os GAGs estão envolvidos no crescimento vascular que acompanha o desenvolvimento da placenta, que por sua vez, provoca um aumento no fluxo sanguíneo neste órgão, fator determinante para o desenvolvimento fetal. Além disso, os GAGs são responsáveis por manter as células associadas, possibilitando a organização dos tecidos e a sobrevivência das células, fatores cruciais durante a gestação (KRESSE; SCHÖNHER, 2001; HEINEGARD, 2009).

Em camundongos (GOMES et al., 2007) e ratos (CUBAS et al., 2010) observaram que na fase estrogênica houve aumento dos GAGs sulfatados, em especial, do sulfato de condroitina e do sulfato de dermatana, isso auxiliando na capacitação espermática, no desenvolvimento do tecido uterino e no processo de implantação embrionária. Enquanto na fase progesterônica verificam-se

um ligeiro aumento do sulfato de heparana e diminuição nos níveis de ácido hialurônico durante a gestação.

Jamieson et al. (1973) em trabalhos com placenta de humanos, relatam a presença de diversos tipos de glicosaminoglicanos, tais como o ácido hialurônico, sulfato de condroitina e heparina sulfato, no entanto, sendo observadas baixas concentrações de queratan sulfato. Também se observa que em placentas em estágio final têm-se altas concentrações de glicosaminoglicanos sulfatados, quando comparados em estágios iniciais.

Em ovinos, os glicosaminoglicanos estão envolvidos na formação dos placentomas. No estágio inicial tem-se predomínio dessas substâncias na matriz extracelular dos placentomas em especial o ácido hialurônico. As concentrações dos glicosaminoglicanos aumentam no decorrer da gestação e atingem seus menores níveis no final da gestação, acompanhado pelo desenvolvimento do placentoma e crescimento fetal (GREISS; WAGNER, 1983; OTT et al., 1997).

Já (LINDEBERG et al., 1990) citam que os GAGs, são produzidos nos epitelios de revestimentos do útero e da tuba uterina e possuem papel importante nos fenômenos de fertilização e fixação inicial do concepto ao endométrio, auxiliando o processo gestacional.

JUSTIFICATIVA

3 JUSTIFICATIVA

O estudo da morfofisiologia e reprodução animal, aliado aos achados ultrassonográficos durante o terço inicial da gestação serão de suma importância para uma melhor elucidação a cerca da fisiologia da raça Morada Nova, podendo assim contribuir com dados que auxiliem o processo da ovinocultura. Nesse sentido, o desenvolvimento desta pesquisa busca aprofundar os conhecimentos sobre o modelo de placentação e desenvolvimento embrionário, visto que não existem para a raça Morada Nova estudos a esse respeito e mesmo se tratando de uma raça são comuns variações morfológicas, em função de aspectos adaptativos que estas desenvolvem, como diferentes condições ambientais a que estão sujeitas. Outro ponto importante verifica-se que nesta raça as fêmeas possuem elevado cuidado materno e chegam a produzir proles de até quatro filhotes, características que podem estar associadas a adaptações nas estruturas extraembrionárias, visando à propagação de indivíduos mais aptos as condições ambientais.

Da mesma forma, o estudo dos glicosaminnoglicanos na reprodução desses animais se mostra necessário, já que estes são componentes fundamentais na remodelação da matriz extracelular, peça fundamental durante a gestação. Os dados poderão subsidiar a necessidade de novos estudos na farmacologia e suplementação durante o processo produtivo.

HIPÓTESES

4 HIPÓTESE (S)

4.1 Durante a gestação ocorre um aumento no tamanho e número de placentomas;

4.2 A morfologia do placentoma é diferente durante o inicio da gestação;

4.3 É possível estimar o diagnóstico de gestação na raça Morada Nova, a partir da dosagem de progesterona;

4.4 Existe grande atividade dos glicosaminoglicanos durante o terço inicial da gestação em ovinos da raça Morada Nova;

4.5 A transição de embrião para feto ocorre precocemente em relação ao tempo de gestação.

OBJETIVOS

5 OBJETIVOS

5.1 OBJETIVO GERAL

Descrever os glicosaminoglicanos (GAGs), morfologia do aparelho reprodutor feminino, placenta, anexos, desenvolvimento embrionário/fetal e achados ultrassonográficos durante o terço inicial da gestação em ovinos da raça Morada Nova.

5.2 OBJETIVOS ESPECÍFICOS

a) Descrever as estruturas do aparelho reprodutor feminino utilizando técnicas de microscopia de luz e microscopia eletrônica de varredura;
b) Identificar os anexos alantoide, âmnio, cordão umbilical e placenta utilizando técnicas de microscopia de luz;
c) Realizar a morfometria do aparelho reprodutor feminino na espécie;
d) Realizar a morfometria do embrião/feto;
e) Quantificar os hormônios estradiol e progesterona durante a estimulação do cio e inicio da gestação; e
f) Identificar o condritin sulfato e heparan sulfato na tuba uterina, útero, cérvix, vagina e placenta.

REFERÊNCIAS

REFERÊNCIAS

ALVAREZ, R. H. Recentes progressos na superovulação dos bovinos. In: IX REUNIÃO ANUAL DA SBTE, 1994, Nova Odessa. **Anais da IX reunião anual da SBTE**, Nova Odessa, p. 32, 1994.

AMOROSO, E.C. Structural and functional aspects of the placenta: Comparative anatomy of the placenta. Annals of the New York. **Academy of Sciences**, v. 75, p. 855-872, 1959.

ARCO. **Associação Brasileira de Criadores de Ovinos**. Disponível em: <http://www.arcoovinos.com.br>. Acesso em: 31 out. 2005.

ASSIS NETO, A.C. **Desenvolvimento placentário em bovinos obtidos por gestações naturais e por fecundação in vitro**. 223 f. São Paulo, SP. Tese (doutorado) - Departamento de Cirurgia, Universidade de São Paulo. Faculdade de Medicina Veterinária e Zootecnia. 2005.

AZEVEDO, A.; CHALHOUB, M.; FURST, R.; MOURA NETO, A. V.; RIBEIRO FILHO, A. I. Momento de detecção ultra-sonográfica de algumas características do concepto ovino Santa Inês do 20º ao 46º dia de prenhez. **Revista Brasileira de Reprodução Animal**, v. 25, n. 2, p. 147-1148, 2001.

BAIRD, D. T.; MCNEILLY, A. S. Gonadotrophic control of follicular development and function in the oestrous cycle of the ewe. **J. Reprod. Fert**. Suppl., v.30, p.119-133, 1981.

BAIRD, D.T.; SCARAMUZZI, R.J. The source of ovarian oestradiol and androstenedione in the sheep during the luteal phase. **Acta Endocrinological**, v.83, p.402-409, 1976.

BANDEIRA, D.A.; SANTOS, M.H.B.; CORREIO NETO, J.; NUNES, J.F. Aspectos gerais da caprino-ovinocultura no Brasil e seus reflexos produtivo e reprodutivo. In: SANTOS, M.H.B; OLIVEIRA, M.A.L; LIMA, P.F. **Diagnóstico de gestação na cabra e na ovelha**. São Paulo: Varela, p. 85-96, 2004.

BARIL, G.; BREBION, P.; CHESNÉ, P. **Manual de Formación Práctica para el Trasplante de Embriones en Ovejas y Cabras**. FAO, Roma, 182p, 1995.

BANKS, W. J. **Histologia veterinária aplicada.** Tradução de Francisco Javier Hernandez Blazquez e Maria Lúcia Zaidan Dagli. São Paulo: Manole, 1991.

BARONE, R. **Anatomie comparée des mammifères domestiques: Splanchnologie**. Paris: Vigot Frères, t. 2. p. 579-605, 1986.

BARRETT, D.M.W.; BARTLEWSKI, P.M.; BATISTA-ARTEAGA, M.; SYMINGTON, A.; RAWLINGS, N.C. Ultrasound and endocrine evaluation of the ovarian response to a single dose of 500 IU of eCG following a 12-day treatment with progestogen-releasing intravaginal sponges in the breeding and nonbreeding seasons in ewes. **Theriogenology**, v. 61, p. 311–327, 2004.

BENETTI, A. H.; TONIOLLO, G. H.; OLIVEIRA, J. A. Concentrações séricas de progesterona, 17-beta-estradiol e cortisol durante o final do proestro, estro e diestro gestacional em cadelas. **Ciência Rural**, v. 34, n. 2, p. 471-478, 2004.

BERTOLINI, M.; ANDERSON, G.B. The placenta as a contributor to production of large calves. **Theriogenology**, v. 57, p. 81-18, 2002.

BJORKMAN, N.; SOLLEN, N. Morphology of the bovine placenta at normal delivery. **Acta Veterinaria Scandinavia**, v. 1, p. 347-362, 1960.

BLANCO, M.R.; SIMONETTI, L.; RIVERA, O.E. Embryo production and progesterona profiles in ewes superovulated with different hormonal treatments. **Small Ruminant Research**, v. 47, p. 183-191, 2003.

BOSCOS, C.M.; SAMARTZI, F.C.; DELLIS, S.; ROGGE, A.; STEFANAKIS, A.; KRAMBOVITIS, E. Use of progestagen-gonadotrophin treatments in estrus synchronization of sheep. **Theriogenology**, v. 58, p. 1261-1272, 2002.

BRYDEN, M. M.; EVANS, H. E.; BINNS, W. Embryology of the sheep: Extraembryonic membranes and the development of body form. **Journal Morphology**, v. 138, n. 2, p.169-185, 1972.

BURGOA, M. I. R. **Momento do pique pré-ovulatório do hormônio luteinizante (LH) em cabras sem raça definida (SRD) durante o estro natural e sincronizado**. Fortaleza:UECE,1998. 76 f. Dissertação. Universidade Estadual do Ceará, 1998.

CALAMARI, C. V.; FERRARI, S.; LEINZ, F. F.; RODRIGUES, C. F. C.; BIANCHINI, D. Acurácia da ultrassonografia transretal para diagnóstico precoce de gestação em ovelhas. **Revista Brasileira de Reprodução Animal**, v. 26, n. 3, p. 258-259, 2002.

CANFIELD, P. J.; JOHNSON, R. S. Morphological aspects of prenatal haematopoietic development in the cat. **Anatomy and Histology and Embryoly**, v. 3, p. 197-221,1984.

CARTER, A.M.; ENDERS, A.C.; KUNZLE, H.; ODUOR-OKELO, D.; VOGEL, P. Placentation in species of phylogenetic importance: the Afrotheria. **Animal Reproduction Science**, v. 82-83. p. 32-48, 2004.

CARVALHO, A.F., KLISCH, K., MIGLINO, M.A., PEREIRA, F.T. and BEVILACQUA, E. Binucleate trophoblast giant cells in the water buffalo (Bubalus bubalis) placenta. **J. Morphol**, 267: 50-56, 2006.

CECHOWSKA-PASKO, M.; PALKA, J. BANKOWSKI, E. Decreased in glycosaminoglycans content in the skin of diabetic rats: the role of IGI-I, IGF-binding proteins and proteolytic activity. **Mol. Cell Biochem**., v.154, p.1-8, 1996.

CHALHOUB, M; PRESTES, N.C.; LOPES, M.D.; RIBEIRO FILHO, A.L.; LOPES, R.M.; TRINCA, L.A. Relação entre comprimento craniocaudal e diâmetro da vesícula embrionária/fetal com idade de gestação por meio de avaliação ultrassonográfica em ovino da raça Bergamácia. **Arquivo Brasileiro de Medicina Veterinária e Zootecnia**, v.53, n.1, 2001.

CHEMINEAU, P. et al. La maîtrise de la reprodution par la photopériode et la mélatonine chez les mammiféres d'élevage. **Cahiers Agricultures**, v. 2, p. 81-92, 1993.

COGNIÉ, Y. State of art in sheep-goat embryo transfer. **Theriogenology**, v. 51, p. 105-116, 1999.

COLE, H. H.; CUPPS, P. T. Reproduction in domestic animals. 1ª ed. Londres: Academic Press, 1977.

CUBAS, J. J. M. SIMÕES, R.S. OLIVIERA-FILHO, R.M. SIMÕES, M.J. BARACAT, E.C. SOARES-JUNIOR, J.M et al. Glycosaminoglycan Distribution in the Rat Uterine Cervix During the Estrous Cycle. **Clinics**, v.65, n.7, p.703–708, 2010.

D'ALESSANDRO, A., MARTEMUCCI, G., TAIBI, L. How the FSH/LH ratio and dose numbers in the p-FSH administration treatment regimen, and insemination schedule affect superovulatory response in ewes. **Theriogenology**, v. 63, p. 1764-1774, 2005.

DELIGIANNIS, C.; VALASI, I; REKKAS, C.A.; GOULAS, P.; THEODOSIADOU, E.; LAINAS, T.; AMIRIDIS, G.S. Synchronization of ovulation and fixed time intrauterine insemination in ewes. **Reproduction in Domestic Animals**, v. 40, p. 6–10, 2005.

DERIVAUX, J. **Reproducion de los animales domésticos**. 2 ed. Zaragaza:Acribia. 1976, 485 p.

DIAS, F.E.F.; LOPES JÚNIOR, E.S.; VILLAROEL, A.B.S.; RONDINA, D.; LIMA-VERDE, J.B.; PAULA, N.R.O.; FREITAS, V.J.F. Sincronização do estro, indução da ovulação e fertilidade de ovelhas deslanadas após tratamento hormonal com gonadotrofina coriônica eqüina. **Arquivo Brasileiro de Medicina Veterinária e Zootecnia**, v. 53, p. 618-623, 2001.

DIETRICH, C. P.; A model for cell-cell recognition and control of cell growth mediated by sulfated glycosaminoglicans. **Braz. J. Med. Biol. Res**., v.17, p.5-15, 1984.

DIETRICH, C. P.; DIETRICH, S. M. C. Electrophoretic behaviour of acidic mucopolysaccharides in diamine buffers. **Analytical Biochemistry**, Nova Iorque, v. 70, n. 2, p. 645-647, 1976.

DOMINGUES, E.; TREIN, E. Diagnóstico de gestação em ovinos através de ultra-sonografia. **A Hora Veterinária**, v. 15, n. 87, p. 58-61, 1995.

DUKES, H. H. & SWENSON, M. J. **Fisiologia dos animais domésticos**. Rio de Janeiro: Guanabara Koogan, 10 ed. 1988, p.699-700.

ESKO, J. D. Genetic analysis of proteoglycan structure, function and metabolism. Curr. Opin. **Cell Biol.**, v.3, p.805-806, 1991.

EVANS, A.C.O.; DUFFY, P.; CROSBY, T.F.; HAWKEN, P.A.R.; BOLAND, M.P.; BEARD, A.P. Effect of ram exposure at the end of progestagen treatment on estrus synchronization and fertility during the breeding season in ewes. **Animal Reproduction Science**, v. 84, p. 349–358, 2004.

EVANS, H.E.; SACK, W.O. Prenatal Development of Domestic and Laboratory Mammals: Growth Curves, External Features and Selected References. **Anatomy and Histology and Embryology**, v. 2, p. 11-45, 1973.

FERNANDES, A.A.O.; BUCHANAN, D.; SELAIVE-VILLARROEL, A.B. Avaliação dos fatores ambientais no desenvolvimento corporal de cordeiros deslanados da raça Morada Nova. **Revista Brasileira de Zootecnia**, v. 30, p. 1460-1465, 2001.

FLORENTIN, H. Q. **Caracterização estrutural e atividades farmacológicasdo alginato obtido da alga Dictyopteris delicatula (J. V. Lamouroux, 1809) e seu derivado sulfatado**. 2015. 92f. Dissertação (Mestrado em Bioquímica) - Universidade Federal do Rio Grande do Norte.

FRASER, J. R. E.; LAURENT, T. C. ; LAURENT, U. B. G. Hyaluronan: its nature, distribution, functions and turnover. **J. Intern. Med.,** v.242, p.27-33, 1997.

GALLAHER, B.W.; BREIER, B.H.; HARDING, J.E.; GLUCKMAN, P.D. Periconceptual undernutrition resets plasma IGFBP levels and alters the response of IGFBP-1, IGFBP-3 and IGF-1 to subsequent maternal undernutrition in fetal sheep. **Prog Growth Factor Res**, 1995.

GARCIA, A.; NEARY, M.K.; KELLY, G.R.; PIERSON, R.A. Accuracy of ultrasonography in early pregnancy diagnosis in the ewe. **Therigenology**, v.39, n.4, p.847-861, 1993.

GEARHART, M. A.; WINGFIELD, W. E.; KNIGHT, A. P.; SMITH, J. A.; DARGATZ, D. A.; BOON, J. A.; STOKES, C. A. Real-time ultrasonography for determining pregnancy status and viable fetal numbers in ewes. **Theriogenology**, v. 30, p. 323-337, 1988.

GOMES, R. C. T.; SIMÕES, R. S.; SOARES JÚNIOR, J. M.; NADER, H. B.; SIMÕES, M. J.; BARACAT, E. C. Perfil de glicosaminoglicanos sulfatados no útero de camundongas durante o ciclo estral. **Rev. Assoc. Med. Bras**., v.53, n.3, p.261-266, 2007.

GREISS, F. C.; WAGNER, W. D. Glycosaminoglycans: Their distribution and potential vasoactive action in the nonpregnant and pregnant ovine uterus. **American Journal of Obstetrics & Gynecology**, v.145, p.1041, 1983.

GRIEBEL, P.J**. Sheep immunology and goat peculiarities**. In: Pastoret, P.P., Griebel, P., Bazin, H., Govaerts, A. (Eds.), Handbook of Vertebrate Immunology. Academic Press, London, pp. 485–554. 1998.

HAAR, J. L.; ACKERMAN, G. A. Phase and electron microscopic study of vasculogenesis and erythropoiesis in the yolk sac of the mouse. **The Anatomical Record**, v. 170, p. 199-224, 1971.

HAFEZ, E. S. E. **Reprodução Animal**. 6 ed. São Paulo: Manole Ltda., 1995, 582 p.

HEINEGARD, D. Proteoglycans and more from molecules to biology. **Int. J. Exp. Pathol.,**v.90, p.575-586, 2009.

HUNTER, Ronald Henry Fraser et al. Physiology and technology of reproduction in female domestic animals. Londres: Academic Press, 1980

IIDA, K.; KOBAYASHI, N.; KOHNO, H.; MIYAMOTO, A.; FUKUI, Y. A comparative study of induction of estrus and ovulation by three different intravaginal devices in ewes during the non-breeding season. **Journal of Reproduction and Development**, v. 50, p. 63-69, 2004.

INTERNATIONAL COMMITTEE ON VETERI-NARY GROSS ANATOMICAL NOMENCLATURE. **Nomina Anatomica Veterinaria**. 5. ed. Knoxville: World Association on Veterinary Anatomist, 2012. 160 p.

ISHWAR, A. K. Pregancy diagnosis in sheep and goats: a review. **Small Ruminant Research**, v. 17, n. 4, p. 37-44, 1995.

JAMIESON, A. M.; LEE, T. Y.; SCHAFER, I. A. Dermatan sulfate: Determination of structural changes during development by optical mixing spectroscopy. **Biophys. J**, 13: 154A, 1973.

KÄHN, W. **Veterinary reproductive ultrasonography**. London: Mosbywlfe, 1994. 256p.

KAULFUSS, K. H.; UHLICH, K.; BRABANT, S.; BLUME, K.; STRITTMATTER, K. Die ultrasonographische Trächtigkeitsdiagnostik (B Mode) beim Schaf. Teil 1: Verlaufsuntersuchungen im ersten Trächtigkeitsmonat. **Tierarztliche Praxis**, v. 24 p. 443-452, 1996.

KING, G. J.; ACKERLEY, C. A. Demostration of oestrogens in developing pig trophectoderm and yolk sac endoderm between days 10 and 16. **Journal of Reproduction and Fertility**, v. 73, p. 361-367, 1985.

KJELLEN, L.; LINDAHL, U. Proteoglycans: structure and interactions. **Annu. Rev. Biochem**., v.60, p.443-475, 1991.

KNIGHTS, M.; HOEHN, T.; LEWIS, P. E.; INSKEEP, E. K. Effectiveness of intravaginal progesterone inserts and FSH for inducing synchronized estrus and increasing lambing rate in anestrous ewes. **Journal of Animal Science**. v. 79, n. 5, p. 1120-1131. 2001.

KRESSE, H; SCHÖNHER, E. Proteoglycans of the extracellular matrix and growth control**. J. Cell Physiol**., v.189, p.266-274, 2001.

LATSHAW, W. K. **Veterinary development anatomy: a clinical oriented approach**. Toronto: Decker, 1987. p. 49-74.

LEE, S. Y; ANDERSON, J.W.; SCOTT, G.L.; MOSSMAN, H.W. Ultrastructure of the placenta and fetal membranes of the dog II: The yolk sac. **The American Journal of Anatomy**, v. 166, p. 313-327, 1983.

LÊGA, E.; TONIOLO, G. Hidrometra na espécie caprina. **Revista Brasileira de Reprodução Animal**, v. 23, n. 3, p. 446-447, 1999.

LEISER, R.; KAUFMANN, P. Placental structure: in a comparative aspect. **Experimental Clinic of Endocrinology**, v. 102, n. 3, p. 122-134,1994.

LEYVA, V.; BUCKRELL, B.C.; WALTON, J.S. Regulation of follicular and ovulation in ewes by exogenous progestagen. **Theriogenology**, v.50, p.395-416, 1998.

LOFSTEDT, R. M.; ENESS, P. G. The use of FSH and GnRH as alternative compounds to PMSG for springtime breeding of ewes. **Theriogenology**. v. 18, n. 2, p. 119-125, 1982.

MATTOS, R. C.; BOTELHO, C. B.; BRASS, K. E.; GREGORY, R. M. Achados ultra-sonográficos no diagnóstico de gestação em ovelha (Nota prévia). In: CONGRESSO BRASILEIRO DE REPRODUÇÃO ANIMAL, 9., 1991, Belo Horizonte. **Anais do congresso brasileiro de reprodução animal**, Belo Horizonte: CBRA, 1991. p. 464.

MEDAWAR, P.B. Some immunological and endocrinological problems raised by the evolution of vivparity in vertebrates. Sym. Soc. **Exp. Biol**. 7, 320–338. 1953.

MERLE, B., DURUSSEL, L., DELMAS, P.D, CLÉZARDIN, P. Decorin inhibits cell migration through a process requiring its glycosaminoglycan side chain. **Journal of Cellular Biochemistry**, v.75, p.538-546, 1999.

MORAES, E.P.B.X.; SANTOS, M.H.B.; AGUIAR FILHO, C.R.; NEVES, J.P.; OLIVEIRA, M.A.L.; LIMA, P.F. Avaliação ultra-sonográfica do desenvolvimento embrionário-fetal de ovinos da raça santa inês. **Ciência Animal Brasileira**, v. 9, n. 1, p. 148-155, 2008.

MORAES, J. C. F.; SOUZA, C. J. H.; GONÇALVES, P. B. D. **Controle do estro e da ovulação em Bovinos e Ovinos**. In: GONSALVES, P. B. D.; FIGUEIREDO, J. R; FREITAS, V. J. F. (ed.). Biotécnicas Aplicadas à Reprodução Animal. 1 ed. São Paulo: Livraria Varela. Cap. 3., p. 25-56, 2001.

MOSSMAN, H. W. **Vertebrate fetal membranes**. New Brunswick: Rutgers University Press, 1987. 383 p.

NADER, H. B.; FERREIRA, T. M.; PAIVA, J. F.; MEDEIROS, M. G.; JERONIMO, S. M.; PAIVA, V. M.; DIETRICH, C. P. Isolation and structural studies of heparan sulfates and chondroitin sulfates form three species of molluscs. **The Journal of Biological and Chemistry**, Bethesda, v. 259, p. 1431-1435, 1984.

NODEN, D.M., DE LAHUNTA, A. **Embriologia de los Animales Domésticos**. Acribia, Zaragoza, Espanha. 1990, 399p.

OLIVEIRA, M. F. **Placentação em mocós, Kerodon rupestris**. Wied, 1820. 2004. 208 f. Tese (Doutorado em Ciências) – Faculdade de Medicina Veterinária e Zootecnia, Universidade de São Paulo, 2004.

OTT, T. L.; WILEY, A. A.; BARTOL, F. F. Effects of Stage of Gestation and Uterine Ligation on Ovine Placentome Development and Glycosaminoglycans. **Journal of Animal Science**, v.75, p.1053–1062, 1997.

PEREDA, J.; CORRER, S.; MOTTA, M, P. The structure of the human yolk sac: A scanning and transmission elétron microscopic analysis. **Archive Histology and Cytology**, v. 57, n. 2, p. 107-117, 1994.

PICAZO, R. A.; BARRAGÁN, M. L.; VALENCIANO, M.; SEABASTIÁN, A. L. Evolución de la imagen ecográfica durante la gestación de la oveja. **Med. Vet**., v. 8, p. 300-317, 1991.

PORTO, R. R. M., CAVALCANTE, T. V., DIAS, F. E. F., DO NASCIMENTO ROCHA, J. M., & DE SOUZA, J. A. T. (2007). Perfil citológico vaginal de ovelhas da raça Santa Inês no acompanhamento do ciclo estral. **Ciência Animal Brasileira**, *8*(3), 521-528.

RAPOSO, R. S., SILVA, L. D. M.; LOBO, R.N.B.; FREITAS, V.J.F.; DIAS, F.E.F. Perfil citológico vaginal de cabras da raça Saanen. **Revista Ciência Animal**, Fortaleza, v. 9, n.2, p.75-79, 1999.

RAM, R.; CHANDRA, G. Macroscopic studies on the placenta of buffalo (*Bubalus bubalus*). **Indian Veterinary Journal**, v. 61, n. 6. p. 458-462, 1984.

REYNOLDS, L. P; REDMER, D. A. Angiogenesis in the placenta. **Biology of Reproduction**, v.64, n.4, p.1033-1040 2001.

RUSSE, I.; SINOWATZ, F.; RICHTER, L.; LEHMANN, M.; SCHALLENBERGER, E. Die Entwicklung des Dottersackes beim Wiederkäuer (Schaf und Rind). **Anatomy and Histology and Embryology**. Berlin, v. 21, p. 324 – 347, 1992.

SANTOS, S. E. C.; CRUSCO, S. E.; VANNUCCHI, C. I.; SATZINGER, S. Técnica de citologia vaginal como método de diagnóstico da fase do ciclo estral em cadelas. **Revista Clínica Veterinária**, São Paulo, n. 9, p. 14-19, 1997.

SAMMIN, D., MARKEY, B., BASSETT, H., BUXTON, D. The ovine placenta and placentitis — A review. **Veterinary Microbiology**. 135, 90–97, 2009.

SCARAMUZZI, R.J.; ADAMS, N.R.; BAIRD, D.T., et al. A model for follicle selection and the determination of ovulation rate in the ewe. **Reproduction Fertility and Development**, v.5, p.459-478, 1993.

SCHRICK, F. N.; INSKEEP, E. K. Determination of early pregnancy in ewes utilizing transretal ultrasonography. **Theriogenology**, v. 40, p. 295-306, 1993.

SCHWARZE, E. **Kompendium der Geflügelanatomievon Erich Schwarze**. Stuttgart: G. Fischer, 1972. p. 279.

SHANDLEY, L.; ALCORN, D.; WINTOUR, E. M. Ovine amniotic and allantoic epithelia across gestation. **The Anatomical Record**, v. 248, n. 4, p. 542-553, 1997.

SIMPLÍCIO, A. A.; SANTOS, D. O. Manejo reprodutivo de caprinos e ovinos em caprinos e ovinos em regiões tropicais. XXXXII REUNIÃO ANUAL DA SOCIEDADE BRASILEIRA DE ZOOTECNIA, 2005, Julho. **Anais do XXXXII reunião anual da sociedade brasileira de zootecnia**, Goiânia:SBZ, 2005.

SLOBODA, D.M; MOSS, T.J; LI, S; DOHERTY, D.A; NITSOS, I; CHALLIS, J.R. Hepatic glucose regulation and metabolism in adult sheep: effects of prenatal betamethasone. **Am J Physiol Endocrinol Metab**, v. 289, p. 61-70, 2005.

SOUSA, P.; KING, T.; HARKNESS, L.; YOUNG, L.E.; WALKER, S.K.; WILMUT, I. Evaluation of gestational deficiencies in cloned sheep fetuses and placentae. **Biology of Reproduction**, v. 65, p. 23-30, 2001.

SOUZA, V.F.; SILVA, N.Q.; BENEVIDES FILHO, I.M.; ZAMBORLINE, L.C. Desenvolvimento embrionário e fetal avaliado por ultra-sonografia do 25º ao 60º dia de gestação em nelore (*Bos taurus indicus*) **Rev. Bras. Reprod. Anim**., v.21, n.2, p.15-17, 1997.

STENBAK, T.K.; GRAZUL-BILSKA, A.T.; BERGINSKI, H.R.; BILSKI, J.J.; ERICKSON, A.S.; KIRSCH, J.D., KRAFT, K.C.; NAVANUKRAWA, C.; TOUTGES, M.J.; REYNOLDS, L.P.; REDMERA, D.A. Ovulation rate in ewes synchronized with Syncro-Mate-B (SMB) and follicle stimulating hormone. **Small Ruminant Research**, v. 48, p. 1–8, 2003.

THOMPSON, J.G.; PETERSON, A.J. Bovine embryo culture in vitro: new developments and post-transfer consequences. **Human Reproduction**, v. 15, p. 59-67, 2000.

TOLOSA, E.M.C.; RODRIGUES, C.J.; BEHMER, O.A.; FREITAS NETO, A.G. **Manual de técnicas para histologia normal e patológica**. Editora Manole Ltda., 2ª edição, 2003.

TSAKALOF, P.; VLACHOS, N.; LATOUSAKIS, D. Observations on the reproductive performance of ewe lambs synchronised for oestrus. **The Veterinary record**. v. 100, n. 18, p. 380-382. 1977.

URIBE-VELÁSQUEZ, L.F.; OBA, E.; LARA-HERRERA, L.C. et al. Respostas endócrinas e ovarianas associadas com o folículo dominante da primeira onda folicular em ovelhas sincronizadas com CIDR ou PGF2α. **Revista Brasileira de Zootecnia**, v.31, p.944-953, 2002.

VALE, A.M. **Dinâmica da Inversão do Saco Vitelino em Preás Galea spixii Wagler, 1831**. 155 f. Dissertação (Mestrado em Ciência Animal) – Universidade Federal Rural do Semi-Árido, Mossoró, 2011.

VEIGA-LOPEZ, A.; GONZALEZ-BULNES, A.; GARCIA-GARCIA, R.M.; DOMINGUEZ, V.; COCERO, M.J. The effects of previous ovarian status on ovulation rate and early embryo development in response to superovulatory FSH treatments in sheep. **Theriogenology**, v. 63, p. 1973–1983, 2005.

WINSAT, W. A. New observations on the placenta of the sheep. **The American Journal Anatomy**, v. 87, p. 391-459, 1950.

ZELEKE, M.; GREYLING, J.P.C.; SCHWALBACH, L.M.J.; MULLER, T.; ERASMUS, J.A. Effect of progestagen and PMSG on oestrous synchronization and fertility in Dorper ewes during the transition period. **Small Ruminant Research**, v. 56, p. 47–53, 2005.



ARTIGOS CIENTÍFICOS

CAPÍTULO 2 – CARACTERIZAÇÃO EMBRIONÁRIO/FETAL E ULTRASSONOGRÁFICA DE OVINOS DA RAÇA MORADA NOVA

(Artigo experimental)

SUBMETIDO NA PESQUISA VETERINÁRIA BRASILEIRA

QUALIS: Quadriênio 2013-2016: A2 / **NOVO QUALIS:** A4
FATOR DE IMPACTO (2020): 0.584

Caracterização embrionário/fetal e ultrassonográfica de ovinos da raça Morada Nova[1]

Herson S. Costa[2], Radan E.M. Oliveira[2]*, Hélio N. Araújo Júnior[2], Paulo R. Firmino[2],Ana Caroline F.C. Sousa[2], Igor R.G. Lopes[2], Alexsandra F. Pereira[2],Moacir F. Oliveira[2]

Registro ORCID:
Herson Silva da Costa - https://orcid.org/0000-0003-4148-2395
Radan Elvis Matias de Oliveira - https://orcid.org/0000-0002-0370-4447
HélioNoberto de Araújo Júnior - https://orcid.org/0000-0002-3679-2797
Ana Caroline Freitas Caetano de Sousa -https://orcid.org/0000-0001-5883-9704
Igor RennoGuimarães Lopes -https://orcid.org/0000-0003-1832-4647
Paulo Ricardo Firmino -https://orcid.org/0000-0002-8651-7312
Alexsandra Fernandes Pereira - https://orcid.org/0000-0003-2137-854X
Moacir Franco de Oliveira- https://orcid.org/0000-0002-6269-0823

[1] Received on ...
Accepted for publication on ...
[2]Departamento de CiênciasAnimais (DCAn), Universidade Federal Rural do Semi-Árido (UFERSA), Av. Francisco Mota, 572, Bairro Costa e Silva, Mossoró, RN, 59625-900, Brazil. *Corresponding author: radan_elvis@hotmail.com

ABSTRACT.- Costa H.S., Oliveira R.E.M.&Oliveira M.F. 2022. **Caracterização embrionário/fetal e ultrassonográfica de ovinos da raça Morada Nova**. *PesquisaVeterináriaBrasileira42:00, 2022*. Departamento de CiênciasAnimais (DCAn), Universidade Federal Rural do Semi-Árido (UFERSA), Av. Francisco Mota, 572, Bairro Costa e Silva, Mossoró, RN, 59625-900, Brazil E-mail: radan_elvis@hotmail.com

The Morada Nova sheep is of great interest in the market due to its zootechnical aptitudes, aspects that have motivated different studies to improve its reproductive efficiency. In this sense, the objective was to describe the morphology of post-implantation embryonic and fetal development in Morada Nova sheep, aged between 15 and 60 days. For this, 10 ewes were used, with ages ranging from 12 to 18 months. Females were submitted to an estrus induction protocol, and then grouped with the male for 3 days, with matings being visually monitored. Once matings were confirmed, day "one" of pregnancy was considered the day after the last copulation. Pregnancies were confirmed by transrectal ultrasound. For each analyzed gestational age, the ewes were euthanized and the embryos and fetuses collected. Subsequently, the embryos were analyzed, photodocumented and described in terms of their external morphological characteristics and, finally, measurement, weight and volume data were obtained. After analyzing the embryonic data, the CR of 0.451±0.129 mm (15 days), 0.567±0.057 mm (20 days), 1.962±0.194 mm (30 days), 45.006±2.964 mm (40 days), 64.627±3.895 mm (50 days) and 107.166±5.142 mm (60 days). The ultrasound technique allowed to confirm the pregnancy with 100% efficiency after 20 days. The results obtained allow us to infer that at 40 days of gestation, the embryo assumes the condition of a fetus based on the external characteristics and also because sexual differentiation is easily observed. Another aspect to consider is that it is possible to infer an early gestational diagnosis at 14 days by means of an ultrasound examination.

INDEX TERMS: Embryo, Morada Nova, sheep, reproduction, ultrasound.

RESUMO.- [**Caracterização embrionário/fetal e ultrassonográfica de ovinos da raça Morada Nova.**]O ovino da raça Morada Nova tem grande interesse no mercado dada suas aptidões zootécnicas, aspectos que têm motivado diferentes estudospara melhorar asua eficiência reprodutiva. Neste

sentido, objetivou-se descrever a morfologia do desenvolvimento embrionário e fetal pós-implantacional em ovinos da raça morada nova, nas idades compreendidas entre 15 e 60 dias. Para isso, foram utilizadas 10 ovelhas, com idades variando entre 12 a 18 meses. As fêmeas foram submetidas a protocolo de indução do cio, e em seguida, agrupadas com o macho durante 3 dias, sendo as coberturas acompanhadas visualmente. Confirmadas as coberturas, o dia "um" da gestação era considerado o dia seguinte ao da última cópula. As gestações foram confirmadas por meio de exame ultrassonográfico transretal. Para cada idade gestacional analisada, as ovelhas foram eutanasiadas e os embriões e fetos coletados. Posteriormente, os embriões foram analisados, fotodocumentados e descritos quanto as suas características morfológicas externas e, por último, obtido dados de mensuração, peso e volume. Analisados os dados embrionários, obteve-se o CR de 0,451±0,129 mm (15 dias), 0,567±0,057 mm (20 dias), 1,962±0,194 mm (30 dias), 45,006±2,964 mm (40 dias), 64,627±3,895 mm (50 dias) e 107,166±5,142 mm (60 dias). A técnica de ultrassonografia permitiu confirmar com eficiência de 100% a gestação a partir de 20 dias. Os resultados obtidos permitem inferir que aos 40 dias de gestação o embrião assume a condição de feto com base nos caracteres externos e ainda por observar-se facilmente a diferenciação sexual. Outro aspecto a considerar é que possível inferir o diagnóstico gestacional precoce aos 14 dias por meio do exame ultrassonográfico.

TERMOS DE INDEXAÇÃO: Embrião, Morada Nova, ovelha, reprodução, ultrassonografia.

INTRODUÇÃO

A raça Morada Nova é uma das principais raças nativas de ovinos da região Nordeste do Brasil, caracterizados por serem de pequeno porte e bem adaptados as condições climáticas do semi-árido (Gurgel et al. 1992). A raça tem despertado o interesse por diversos estudos, em especial, estudos associados à sua reprodução, objetivando consolidar informações que garantam a eficiencia reprodutiva e consequentemente a melhoria dos índices de produção animal.

Dentre os diferentes temas de pesquisas na area de reprodução, um bastante estudado e, que sempre se mantem atual, diz respeito ao desenvolvimento embrionário e fetal de inumeros grupos de vertebrados.

Nesse aspecto, a literatura aborda algumas pesquisas sobre a morfologia embrionária, a exemplo de pesquisas em humanos (Melo 1989), bovinos (*Bos Taurus*) (ASSIS NETO et al., 2009), búfalos (*Bubalus bubalis*) (Morini 2009), veado-catingueiro (*Mazama gouazoubira*) (Ferreira et al. 2011), rato-de-arroz Pigmeu (*Oligoryzomys sp.*) (Favaron et al. 2012), cutia (*Dasyprocta leporina*) (Oliveira et al. 2017) e cateto (*Pecari tajacu*) (Araújo Junior 2021). Já em outros animais, os estudos sobre o desenvolvimento embrionário são baseados no acompanhamento ultrassonográfico, como em caprinos (Cruz & Freitas 2001), em ovinos (Azevedo et al. 2001, Calamari et al. 2002, Moraes et al. 2008) e suinos (Daneza et al. 2012). Todos voltados para o diagnóstico de gestação e diferenciação sexual. Dessa forma, se faz necessário o estudo da morfologia embrionária em ovinos, buscando complementar essa lacuna na literatura, assim como, subsidiar informações que auxiliem aspectos clínicos da espécie.

Assim, considerando que pesquisas voltadas a preservação da raça Morada Nova têm chamado a atenção da comunidade científica e entendendo estudos com o desenvolvimento embrionário e fetal da desta raça poderão subsidiar, por exemplo, pesquisadores que trabalham com biotecnologias, optou-se descrever a morfologia do desenvolvimento embrionário e fetal posimplantacional de ovinos da raça Morada Nova vermelha, nas idades compreendidas entre 15 e 60 dias.

MATERIAL E MÉTODOS

Animais. Foram utilizadas 10 ovelhas da raça Morada Nova vermelha, com idades variando entre 12 a 18 meses, os quais foram mantidos no Núcleo de Estudos PEA (NEPEA) da Universidade Federal Rural do Semi-Árido (UFERSA), Mossoró-RN. O estudo foi aprovado pela Comissão de Ética no Uso de Animais (CEUA) com o seguinte protocolo nº 23091.013528/2018-48.

Sincronização do cio e confirmação da prenhez. Para sincronização do cio, esponjas intravaginais contendo 60 mg de acetato de medroxiprogesterona (MAP, Progespon, Sytex, Argentina) foram utilizadas por 7 dias, sendo que 24 horas previamente a remoção das esponjas, eram aplicados, em dose única, prostaglandina F2alfa (Prolise, [0,150mg/2ml]), na dose de 1ml/animal, por via intramuscular e gonadotrofinacoriônica equina - eCG (Folligon, [5000UI/10ml]), na dose de 500UI/Animal (1ml/animal), por via intramuscular (Fig. 1). Completado 24 horas, da retirada da esponja, as fêmeas eram agrupadas com um macho durante 5 vezes, com intervalos de 12 em 12 horas durante 3 dias, acompanhando-se visualmente as coberturas, num intervalo de tempo médio de atéduas horas.

Observadas as coberturas, considerava-se como o dia "um" da gestação o tempo de 24 horas após a última cópula, confirmado-as por meio de exame ultrassonográfico transretal (infinit i5V, Ultramedic®) através da visualização dos parâmetros gestacionais.

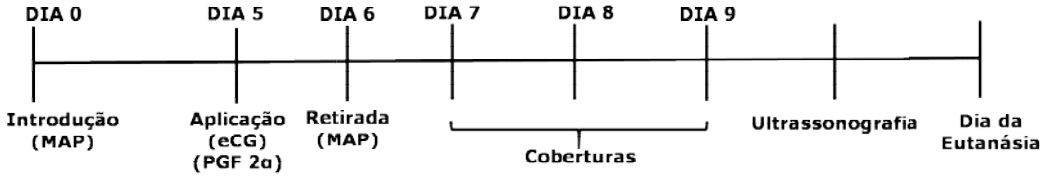

Fig.1. Protocolo usado na sincronização do cio

Eutanásia. Para coleta embrionária, após confirmadas as gestações, os animais eram eutanasiados. Para isso, foram submetidos inicialmente ao protocol anestésico, sendo submetidos, previamente a jejum alimentar de 12 horas e hídrico de 8 horas. Completado esse tempo, procedia-se à pré-anestésica (MPA) administrando xilazina a 1% (dose - 0,1 mg.kg-1), por via IM e após 5 minutos, realizava-se aindução anestésica com administração de propofol 10mg/ml (dose - 4mg.kg-1), por via IV, e, depois de 10 minutos, observado o plano anestésico correspondente ao estágio III e plano II, caracterizado por apresentar perda do reflexo laringotraqueal e interdigital, mas reflexo palpebral e corneal presentes. Já a respiração fica compassada, com padrão toracoabdominal e o globo ocular rotacionado. Confirmado então, procedia-se a euthanasia adiministrando cloreto de potassio a 19,1% (dose – 1ml/kg), por via IV, considerando o óbito do animal emfunção da ausência da ausculta cardíaca, por meio de estetoscópio (CFMV 2012). Em seguida, procedia-se com a abertura da cavidade abdominal e retirada do sistema reprodutor, contendo o embrião/feto para posterior análise.

Análise macroscópica dos embriões e fetos. Macroscopicamente, os embriões e fetos foram analisados com auxílio de uma lupa estereomicroscópica (Zeiss modeloStemi DV4) e fotodocumentados com auxílio de câmera digital (modelo canon), de modo a registrar as características morfológicas externas. Em seguida, procedia-se com a mensuração, pesagem e aferição do volume dos embriões e fetos utilizando-se para esse fim o paquímetro digital ("Mitutoyo", modelo 500-147-10) e fio de algodão, balança analítica (AL200C, Marte, Brasil) e provetas graduadas de tamanhos diferentes contend água, respectivamente. É importante destacar que, quando o espécime em desenvolvimento apresentava características próprias da espécie classificava-se como feto (Mello 1989, Moore & Persaud 2007).

Biometria. As imagens ultrassonográficas foram arquivadas e as variáveis mensuradas utilizando o programa Image J (National Institutes of Health, Millersville, EUA), mediante prévia calibração, tomando como referência a medida de 1 cm, padrão estabelecido na própria imagem. Foram mensurados: diâmetro da vesicular embrionária, comprimento da vesicular embrionária, comprimento do embrião e diâmetro da cabeça. Jáquanto às mensurações manuais, peso e volume obteve-se as medidas de peso em grama (g), volume em mililitro (ml) e comprimento (Crown-Rump – CR) em melimetros (mm): comprimento total (CpT), comprimento cefalocaudal (CpCC), comprimento do membro torácico (CpMT), comprimento do membro pélvico (CpMP), comprimento da cauda (CpCa), perimetro torácico (PT), perimetro abdominal (PA), comprimento cefálico (CpC), circunferencia cefálica (CC), diametro biparietal (DBP), diâmetro do olho (DO), comprimento do olho (CpO), comprimento da orelha (CpOr), comprimento do cordão umbilical (CpCo), diâmetro do cordão umbilical (DC).

Análise Estatística. Os dados foram expressos emvalores de média e desvio padrão utilizando-se o programa estatístico Minitab (State College, PA: Minitab) versão 16.0. Após análise dos pressupostos paramétricos, diferenças estatísticas entre os dias estudados nas diferentes variáveis, foram obtidas quando paramétricos, por meio do ANOVA (One Way ANOVA) seguidas por Tukey. Variáveis não paramétricas foram avaliadas por Kruskal-Wallis e o nível de significância estabelecido foi de 5%.

RESULTADOS

Com base nas analyses morfológicas externas dos embriões e fetos de ovinos da raça Morada Nova, nas diferentes idades gestacionais, foi possível descrever as seguintes características ontogênicas, em 10 espécimes estudados:

15 dias (1 embrião)

Aos 15 dias de gestação, foi possível a realização do diagnóstico gestacional a partir do exame ultrassonográfico, sendo observado apenas "um embrião" pequeno no interior da bolsa amniótica apresentando as seguintes biometrias: diâmetro da vesicular embrionária de 18,20 mm, comprimento da vesicular embrionária de 28,86 mm e comprimento do embrião de 9,27 mm (Fig. 2A). Os embriões, possuíam medidas de CR igual a 0,451±0,129 mm (Tabela 1), tinham forma circular e aspecto "gelatinoso". Nesta idade, foi possível identificar apenas a silhueta cardiac na cavidade celomática (Fig. 3A).

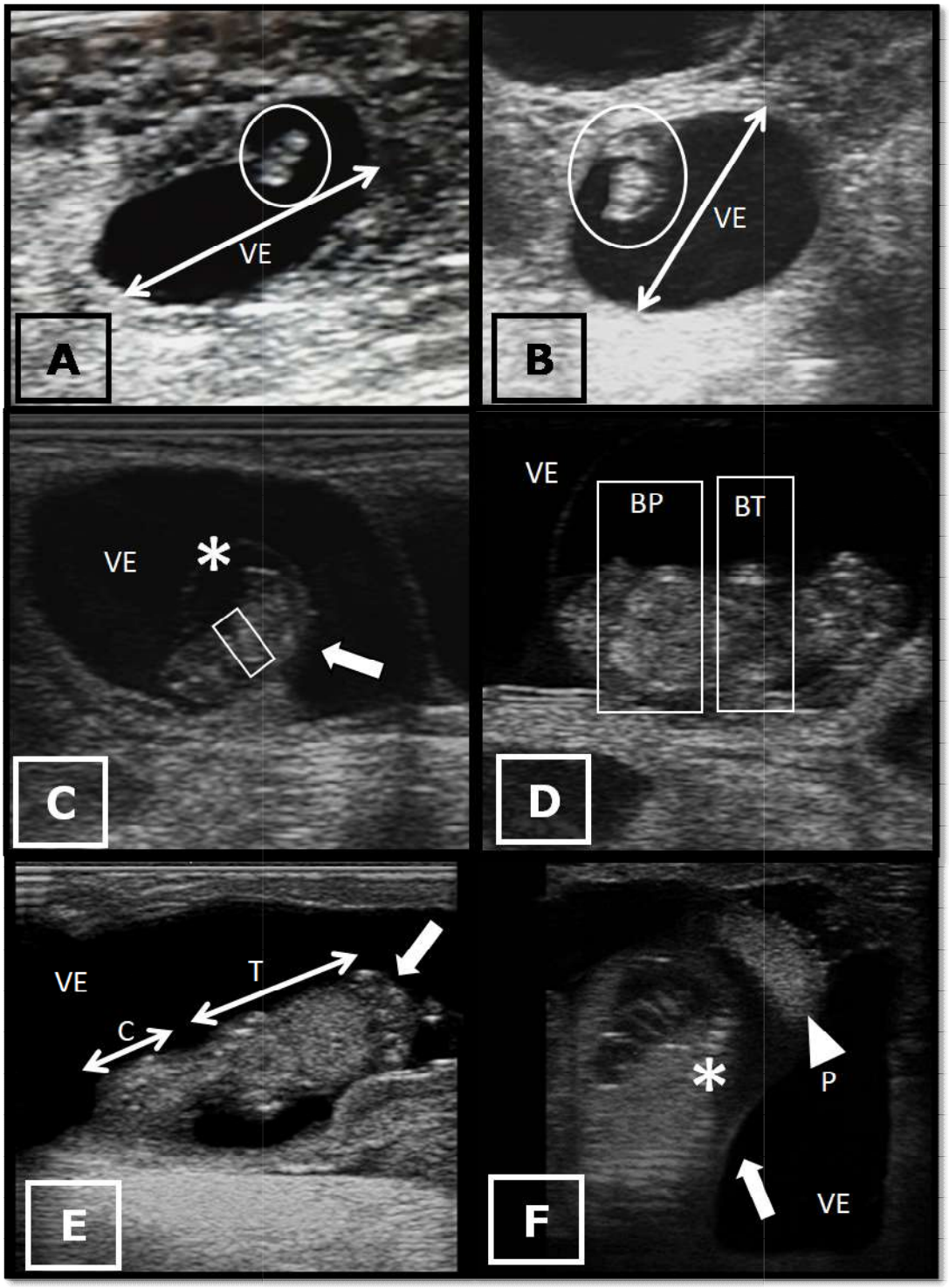

Fig.2. Ultrassonografia em diferentes idades de ovinos da raça Morada Nova. Em A, gestação aos 15 dias, observou-se a delimitação da vesicula embrionária (VE) e embrião (círculo). Em B, gestação aos 20 dias, observou-se delimitação da vesicula embrionária (VE) e embrião (círculo). Em C, gestação aos 30 dias, onde evidenciou-se a vesicula embrionária (VE), embrião (Seta), cordão umbilical (*) e delimitação cardíaca (quadrado). Em D, gestação aos 40 dias, onde observou-se a vesicula embrionária (VE), broto dos membros torácicos e pélvicos, respectivamente (BT) e (BP). Em E, gestação aos 50 dias, observou-se a vesicula embrionária (VE), embrião (seta), cabeça (C), tronco (T). Em F, gestação aos 60 dias, onde constatou-se a vesicula embrionária (VE), parte do embrião (seta), coluna vertebral (*) e placentoma (cabeça de seta).

Tabela 1.Valores de média ± desvio padrão do crown-rump, volume e peso de embriões e fetos de ovinos.

Variáveis	Período (dias) n (embriões)						p-valor (ANOVA)
	15 dias (4)	20 dias (3)	30 dias (5)	40 dias (3)	50 dias (4)	60 dias (5)	
CROWN- RUMP (mm)	0,451± 0,129[d]	0,567± 0,057[d]	1,962 ± 0,194[d]	45,006 ± 2,964[c]	64,627 ± 3,895[b]	107,166 ± 5,142[a]	<0,001**
VOLUME (ml)	0,500 ± 0,00[c]	0,100 ± 0,00[c]	1,00 ± 0,071[c]	7,333 ± 0,288[b]	12,375 ± 4,028[b]	53,4 ± 9,309[a]	<0,001**
PESO (g)	0,023 ± 0,012[c]	0,073 ± 0,011[c]	0,95 ± 0,185[c]	5,65 ± 0,141[b]	12,627 ± 2,997[b]	49,58 ± 9,555[a]	<0,001**

[a,b,c,d] - Médias seguidas de letras diferentes sobrescrito na linha significa diferença estatística (p<0,05 – Tukey);
* Significância estatística (p <0,05 – Tukey).
** Significância estatística (p <0,05 – Kruskal-Wallis).

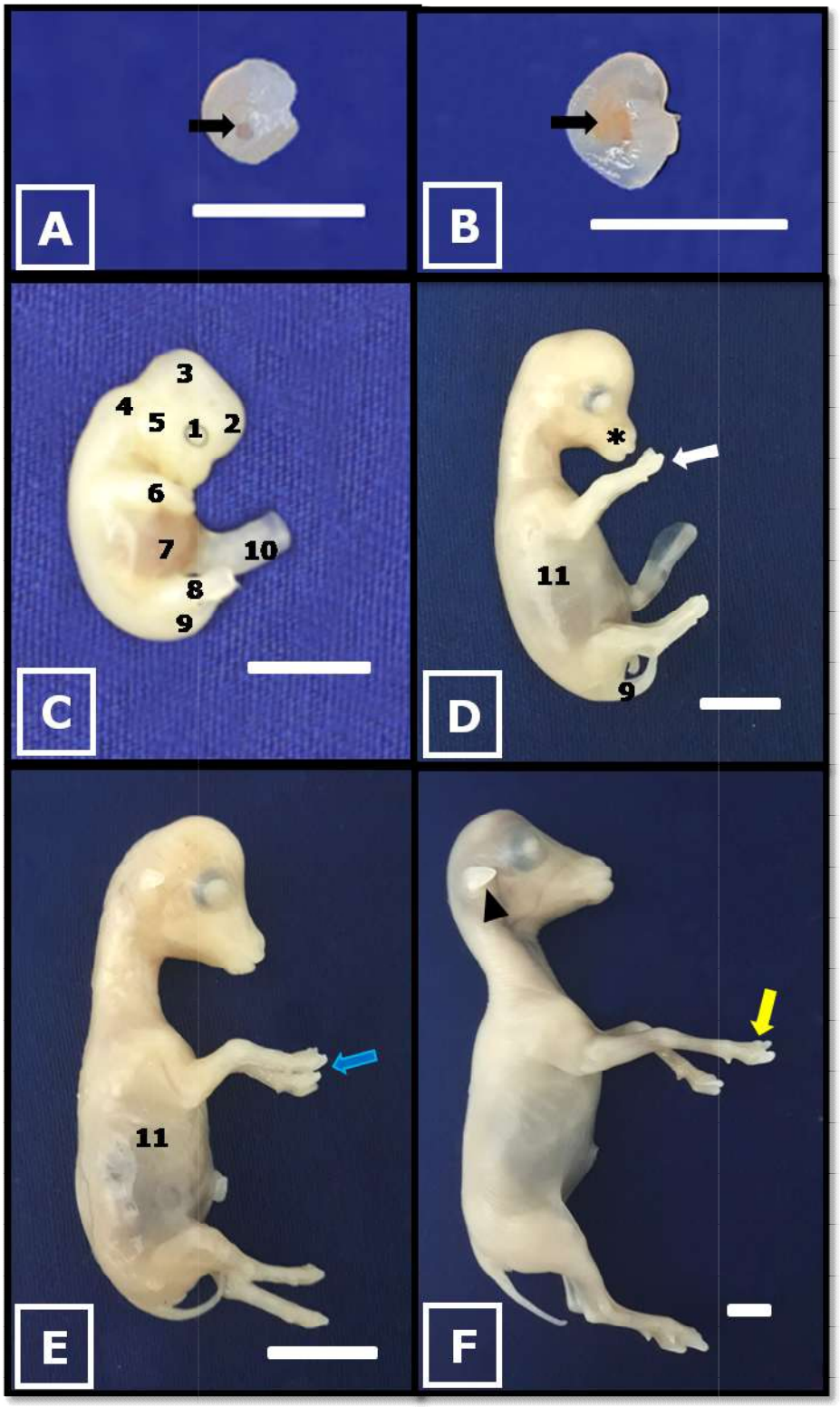

Fig.3. Embriões/fetos de ovelha da raça Morada Nova. Em A: embriãoaos 15 dias, observando apenas a silhueta cardiaca (seta preta). Em B: embriãoaos 20 dias, com a presença da silhueta cardiada mais desenvolvida (seta preta). C: embrião aos 30 dias de idade com membros em formato de remo. D: feto aos 40 dias, com o início da formação do focinho (*) e sulco labial e, dos dígitos (seta branca). E: feto aos 50 dias com digitos dos membros torácicos e pelvicos formados. F: feto aos 60 dias com presença da cartilagem auricular (cabeça de seta preta) e unhas nos membros (seta amarela). Observar ainda o placóide óptico (1), vesicular prosencéfalica (2), mesencéfalo (3) e robencéfalo (4), saliência auricular

(5), membro torácico (6), saliência hepática (7), membro pélvico (8), cauda (9), cordão umbilical (10), costelas (11). Barra= 1cm.

20 dias (1 embrião)

Aos 20 dias, o diagnóstico ultrassonográfico revelou um embrião ainda bastante pequeno envolto pela bolsa amniótica e com as seguintes aferições: diâmetro da vesicular embrionária de 26,57 mm, comprimento da vesicular embrionária de 39,77 mm e comprimento do embrião de 9,85 mm (Fig. 2B). Morfologicamente apresentou um CR de 0,567±0,057 mm (Tabela 1), forma em "circulo", estando um pouco maior em relação a idade anterior, podendo-se verificar apenas o coração no interior da cavidade celomática (Fig. 3B).

30 dias (4 embriões)

Aos 30 dias, por meio de ultrassonografia foi possível identificar no embrião, a delimitação cardáca e cordão umbilical no interior da bolsa aminiótica, possuindo as seguintes biometrias, diâmetro da vesicular embrionária de 40,12 mm, comprimento da vesicular embrionária de 33,29 mm, comprimento do embrião de 36,64 mm e diâmetro da cabeça de 11,21 mm (Fig. 2C) e um CR embrionário de 1,962±0,194 mm (Tabela 1). A partir dessa idade foi possível realizar uma série de mensurações do embrião descritas nas Tabelas 2 e 3. Externamente observou-se apresença do placóide cristalino assimétrico (com pigmentação cinza), fosseta óptica (primórdios das saliências auriculares), início da formação do focinho. A face do embrião estava voltada para a proeminência hepática, reduzindo assim a distância entre a cauda e a cabeça e conferindo ao embrião a forma de um "C", característica mais marcante desta fase. Os brotos dos membros torácicos e pélvicos estavam presentes e apresentavam forma de remo (Fig. 3C). O tubérculo genital, foi identificado como uma estrutura indiferenciada, disposto paralelo ao membros pélvicos (Fig. 4A).

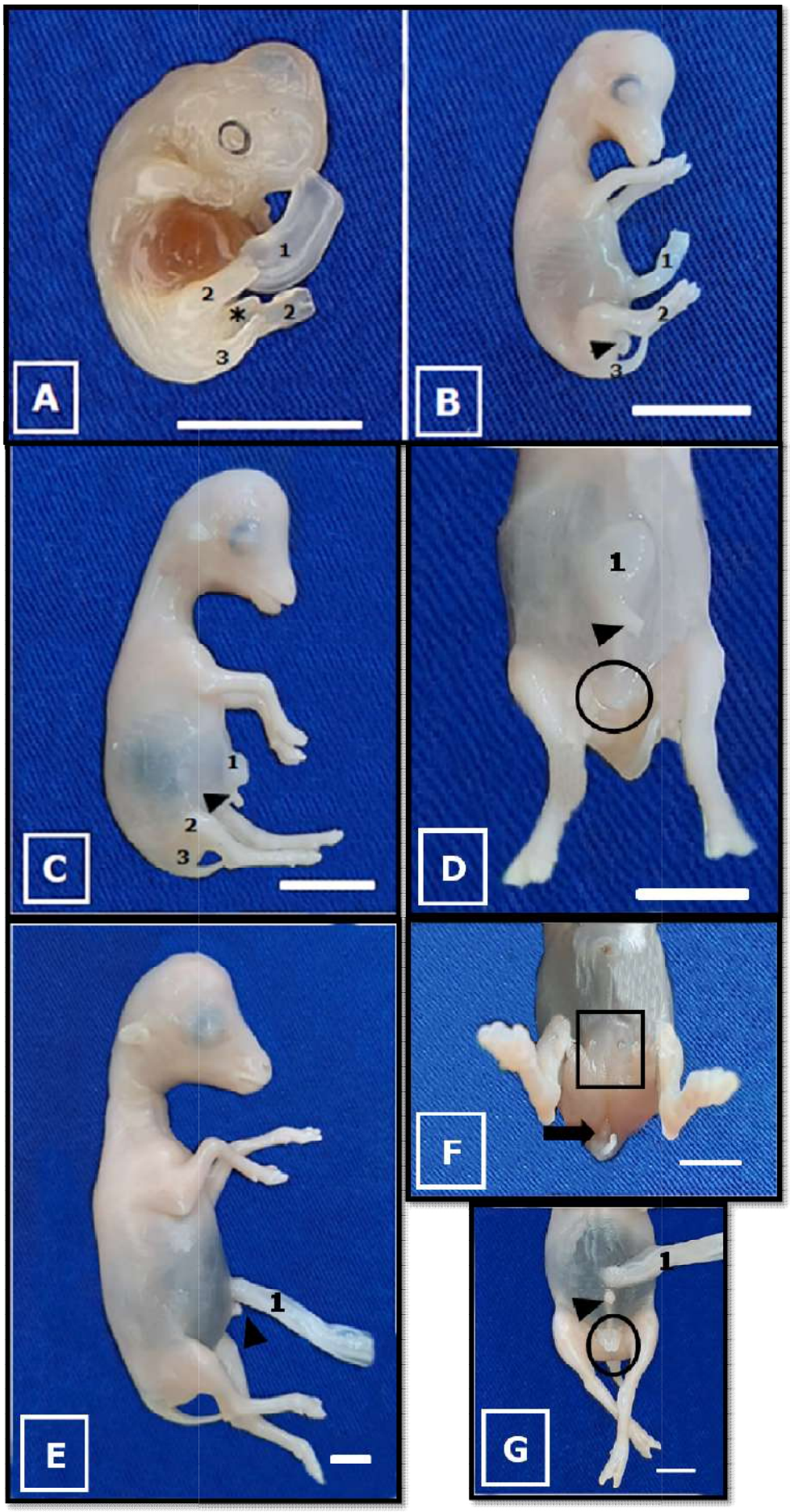
A
1
2
*
2
3
B
1
2
3
C
1
2
3
D
1
E
1
F
G
1

Fig.4. Diferenciação sexual em embrião/fetos de ovelha da raça Morada Nova. Em A: embrião aos 30 dias de idade evidenciando cordão umbilical (1), membros pélvicos em formato de remo (2), cauda (3), tubérculo genital paralelo ao membros pélvicos (*). Em B: feto aos 40 dias, onde observa-se o cordão umbilical (1), membros pélvicos com digitos (2), cauda (3), tubérculo genital entre os membros pélvicos e voltado caudamente (cabeça de seta). Em C: feto aos 50 dias onde constata-se o cordão umbilical (1), membros pélvicos (2), cauda (3), inicio da diferenciação sexual com presença do prepúcio do pênis (cabeça de seta). Em D: feto aos 50 dias onde constata-se o cordão umbilical (1), prepúcio do pênis (cabeça de seta), inicio da bolsa scrotal (círculo). Em E: feto aos 60 dias onde constata-se o cordão umbilical (1), prepúcio do pênis (cabeça de seta). Em F: feto aos 60 dias onde constata-se a glândula mamária com presença de duas tetas (retangulo), vulva (seta). Em G: feto aos 60 dias onde constata-se o cordão umbilical (1), prepúcio do pênis (cabeça de seta), bolsa escrotal com testículo (círculo). Barra= 1cm.

40 dias (4 fetos)

Aos 40 dias, as imagens ultrassonográficas revelaram um feto em desenvolvimento com regiões de brotos dos membros torácicos e pélvicos no interior da bolsa aminiótica, contendo feto com dados biométricos de comprimento igual a 38,03 mm e diâmetro da cabeça igual a 10,41 mm (Fig. 2D). O CR obtido foi igual a 45,006±2,964 mm (Tabela 1), sendo esta uma diferença significativa em termos de crescimento quando comparado à idade de 30 dias. Quanto às estruturas fetais, as mesmas foram mais proeminentes quando comparado ao estágio anterior, especialmente no que se refere a vesicula mesencefálica. A curvatura do feto era menos acentuada, o placóide óptico apresentava forma oval. Também, foi possível observar o início da formação e divisão da cavidade oral e nasal, início da formação das costelas e articulação do cotovelo e joelho. Nesta idade, as falanges eram mais longas em relação ao estágio anterior e permanecia a membrana interdigital (Fig. 3D). O tubérculo genital permanecia indeferenciado, volta do caudamente e localizado entre os membros pélvicos (Fig. 4B).

50 dias (4 fetos)

No exame ultrassonográfico aos 50 dias, foi possível observar um embrião bem diferenciado quanto as regiões de cabeça e tronco, imerso no interior da bolsa aminiótica, com medidas de comprimento igual a 39,87 mm e diâmetro da cabeça igual a 21,80 mm (Fig. 2E). Jà o CR correspondeu a 64,627±3,895 mm (Tabela 1). Nessa idade pode-se inferir que o estágio de desenvolvimento do animal já correspondia a de feto, haja vista que os espécimes já possuiam caracteres externos típicas para a espécie ovina. O mesmo, apresentou a pele lisa e transparente. As vesículas ópticas possuíam forma oval, as saliências auriculares (meato acústico externo) encontravam-se em desenvolvimento para formação do pavilhão auricular externo. A cavidade oral e nasal separavam-se e visualizavam-se os ductos nasais e a boca já formada e aberta. As costelas estavam mais desenvolvidas, a articulação do cotovelo e joelho eram bem desenvolvidas, os raios das falanges dos membros torácicos e pélvicos foram evidenciados. A saliência hepatica estava menos evidente na região abdominal (Fig. 3E). Nessa idade foi possíivel observar a diferenciação sexual com presença do prepúcio do pênis, vista em um exemplar. Os demais espécimes, total de três, ainda não apresentavam tubérculo genital diferenciado. Dessa forma, afirma-se que a referida idade de 50 dias, foi o momento de transição entre embrião e feto (Fig. 4D).

60 dias (3 fetos)

Aos 60 dias, por ser um feto grande, as aferições ficaram comprometidas na avaliação da ultrassonografia transretal, pois só era possível visualizar partes dos fetos nas imagens que se obtinha, mas pode-se observer ainda coluna vertebral e placentoma (Fig. 2F). Nessa idade, obteve-se um CR de 107,166±5,142 mm conforme consta da Tabela 1. As estruturas fetais eram mais acentuadas comparado ao estágio analisado anteriormente e a curvatura fetal era muito reduzida. A pele era lisa, transparente e evidenciava a presença de vascularização na região de cabeça. As vesículas ópticas possuíam forma oval, as saliências auriculares (meato acústico externo) encontravam-se mais desenvolvidas para formação do pavilhão auricular externo. Nesta fase, a cavidade oral e nasal separavam-se e estavam evidentes. As costelas estavam mais desenvolvidas, a articulação do cotovelo e joelho eram bem desenvolvidas, com presença das unhas em ambos os membros. A saliência hepática era menos evidente na região abdominal

(Fig. 3F). Foi possível observar que a diferenciação sexual esteve presente em todos os fetos, a exemplo das estruturas observadas como prepúcio do pênis e bolsa escrotal, bem como, glândula mamária e vulva (Fig. 4E).

Dos achados relacionados ao CR, volume e peso, pode-se observar que durante a fase inicial compreendida entre 15 dias a 30 dias, houve pouco crescimento embrionário, sem significância estatística. Já as fases subsequentes (40 - 60 dias), houve diferença significativa, com valores expressivos aos 60 dias (Tabela 1). Destacou-se ainda que o momento de transição entre 30 dias e 40 dias, houve um crescimento significativo no CR como mostra na figura 5.

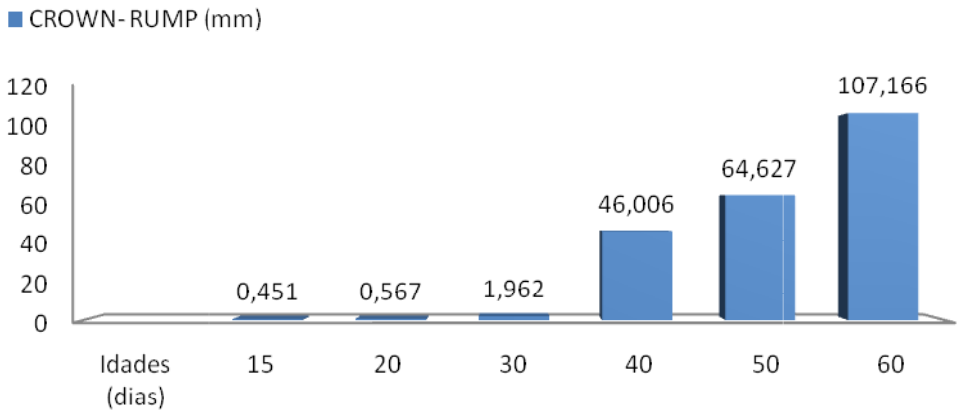

Fig.5. Dados comparativos do CR em função das idades gestacionais. Observou-se as 15 dias (0,451mm), 20 dias (0,567mm), 30 dias (1,962mm), 40 dias (46,006mm), 50 dias (64,627mm) e 60 dias (107,166mm).

Já no que diz respeito as mensurações embrionárias e fetais, observou-se que as variaveis, CpC, CC, DBP, DO, CpT, CpMP, PT e PA, apresentaram diferença estatística entre todas as idades, permitindo que se afirme que tais estruturas se desenvolvem de maneira homogênea. Foi evidenciado, ainda, que tais variáveis aumentaram rapidamente entre no intervalo de dias entre as idades 30 para 40 dias (Tabelas 2 e 3).

Tabela 2.Valores de média ± desviopadrão do dados biométricos da região cranial dos embriões e fetos de ovinos.

Variáveis (mm)	Período (dias) n (embiões/fetos)				p-valor (ANOVA)
	30 dias (5)	40 dias (3)	50 dias (4)	60 dias (5)	
CpC	2,04±0,42[d]	32,00±5,19[c]	48,75±8,61[b]	64,25±6,65[a]	<0,001*
CC	2,96±0,68[d]	42,3±1,15[c]	50,0±4,54[b]	68,75±3,77[a]	<0,001*
DBP	0,58±0,083[d]	10,6±0,34[c]	15,27±1,31[b]	22,45±0,79[a]	<0,002**
DO	0,14±0,054[d]	6,30±0,17[c]	8,45±0,58[b]	12,45±0,19[a]	<0,001*
CpO	0,18±0,083[c]	7,43±0,28[b]	8,4±0,78[b]	12,97±1,55[a]	<0,001*
CpOr	-	4,56±0,11[b]	6,62±0,447[b]	13,4±0,54[a]	0,007**

Legenda: comprimento cefálico (CpC), circunferencia cefálica (CC), diametro biparietal (DBP), diâmetro do olho (DO), comprimento do olho (CpO), comprimento da orelha (CpOr).

[a,b,c,d] - Médias seguidas de letras diferentes sobrescrito na linha significa diferença estatística (p<0,05 – Tukey);

* Significância estatística (p <0,05 – Tukey);
** Significância estatística (p <0,05 – Kruskal-Wallis).

Tabela 3. Valores de média ± desvio padrão dos dados biométricos em embriões e fetos de ovinos.

Variáveis (mm)	Período (dias) n (embriões/fetos)				p-valor (ANOVA)
	30 dias (5)	40 dias (3)	50 dias (4)	60 dias (5)	
CpT	4,32±0.90[d]	81,0±1,73[c]	101,75±8,01[b]	144,5±4,20[a]	<0,002**
CpCC	2,88±0,27[c]	49,0±3,46[b]	54,5±1,29[b]	81,25±4,57[a]	0,002**
CpMT	0,96±0,24[c]	29,33±4,61[b]	34,5±1,91[b]	67,6±3,20[a]	0,002**
CpMP	0,98±0,10[d]	19,0±1,73[c]	30,5±1,91[b]	53,80±4,26[a]	<0,001**
CpCa	0,44±0,054[c]	16,3±2,88[b]	18,5±1,91[b]	26,6±1,67[a]	0,002**
PT	2,86±0,24[d]	41,33±2,30[c]	53,0±2,44[b]	89,8±1,78[a]	<0,001**
PA	3,88±0,38[d]	41,66±0,57[c]	58,75±2,50[b]	88,0±2,73[a]	0,002**
CpCo	0,70±0,14[d]	21,66±0,57[c]	40,25±0,50[b]	46,8±0,83[a]	0,002**
DC	0,26±0,054[d]	1,76±0,11[c]	4,3±0,25[a]	3,92±0,083[b]	<0,001*

Legenda: comprimento total (CpT), comprimento cefalocaudal (CpCC), comprimento do membro torácico (CpMT), comprimento do membro pélvico (CpMP), comprimento da cauda (CpCa), perimetro torácico (PT), perimetro abdominal (PA), comprimento do cordão umbilical (CpCo), diâmetro do cordão umbilical (DC).

[a,b,c,d] - Médias seguidas de letras diferentes sobrescrito na linha significa diferença estatística (p<0,05 – Tukey);
* Significância estatística (p <0,05 – Tukey);
** Significância estatística (p <0,05 – Kruskal-Wallis).

DISCUSSÃO

Para a export comentários sobre os resultados nesta pesquisa, bem como comparer esses achados ao que preconiza a literatura e ainda export nossa posição sobre os resultados obtidos, optamos por discuti-los utilizando artigos publicados com dados de humanos, roedores e ruminantes, uma vez que dada a baixa incidência de publicaçoes relativas a morfologia do desenvolvimento embrionário de pequenos ruminantes.

Com base nesse entendimento, destaca-se que estudos pioneiros sobre o tema foram descritos em roedores e humanos, os quais citam diferentes modelos e estágios de desenvolvemento embrionário e fetal, onde se evidencia, uma certa divergência na literatura, a exemplo, temos os trabalhos de Theiler (1989) e Sterba (1975), que relataram 27 estágios em ratos e toupeira europeia, respectivamente. Já a Nomina Embriológica Veterinária (2006) estabelece 15 estágios e, ainda do critério de Carnegie, define 23 estágios para os embriões de vertebrados (Moore & Persaud 2007). Mello (1989), em estudos com humanos menciona três etapas distintas, o período pré-embrionário que vai da fecundação à terceira

semana de desenvolvimento, o período embrionário da 4ª a 8ª semana e o período fetal que se estende do 3° mês ao término da gestação. De uma forma geral, pesquisas recentes relatam a descrição do desenvolvimento embrionário e fetal baseada no aparato de informações que levam em consideração a idade, as mudanças corporais por diferenciação gradual, aumento do tamanho do corpo e peso, e desenvolvimento total de sistemas e órgãos, como descrito em gatos (Knospe 2002), coelhos (Beaudoin et al. 2003), bovinos (Assis Neto et al. 2009) e cutia (Oliveira et al. 2017). Entendendo que este último autor e colaboradores apresentaram um conjunto de resultados bem sólidos sobre o tema, decidiu-se por adotar o mesmo método utilizado por esse autores para padronizar o desenvolvimento pré-natal da espécie ovina.

No presente estudo foi realizado uma descrição externa dos embriões e fetos com idades previamente definidas e considerando a utilização e acompanhamento de protocolo hormonal de sincronização e indução do cio, seguida, da obtenção de dados de mensurações biométricas, após confirmação da prenhez, dentre elas destaca-se o comprimento occiptosacral ("Crown-Rump"/CR) dos embriões e fetos, mensuração amplamente utilizada como metodologia de estimativa da idade pós implantacional em diversos mamiferos, como descrito nas tabelas de Evans & Sack (1973) e Noden & Lahunta (1990).

Contudo, é preciso que estudiosos sobre o tema atentem para o fato de que essa medida ("Crown-Rump"/CR) não pode servir de parâmetro para estimar estágios de desenvolvimento entre espécies, pois representa por se só um dado intrínseco de cada espécie, possivelmente pode variar muito em função do número de indivíduos em desenvolvimento. Essa premissa pode ser verificada, por exemplo, quando analisados os dados dessa pesquisa e compará-los com os achados de outros pesquisadores. Neste estudo, embriões ovinos de 15 dias, tiveram um CR igual a 0,451±0,129 mm. Morini (2009), ao estudar desenvolvimento embrionario em búfalos, descreve que aos 10 e 15 dias de gestação o CR era igual a 30 mm e 50 mm, respectivamente. Assis Neto et al. (2009), ao estudar suas membranas extraembrionárias de bovinos, cita que o CR é igual a 5,6 mm na estimação de embriões entre 10 a 20 dias de gestação.

No entanto, é possível inferir que é verdadeiro citar que nos estágios iniciais de desenvolvimento embrionário, o concepto assumi sim uma forma de "C" ou um formato circular de aspecto translúcido e gelatinoso. Essa condição é consequência da presença de grande quantidade de liquido extraembrionário, da presença de grande número de células em processo de diferenciação que em um momento seguinte vão formar os sistemas orgânicos. Essa nossa afirmação, corrobora com o fato de que os autores sempre se referem, exclusivamente, a presença do coração nas idades mais precoces do desenvolvimento ontogênico, órgão que integra o primeiro sistema orgânico a formar durante o processo de ontogenia (Santos 2017).

Por fim, sobre o Crown-Rump como dado investigado em estudos com desenvolvimento embrionário e fetal, citam-se trabalhos realizados com ruminantes em que pode-se associar que o mesmo varia entre as espécies quando se considera mesmo estágio de desenvolvimento em função do tempo de gestação que é próprio e distinto entre as espécies, a exemplo de búfalos que são 315 dias (Hafez & Hafez 2004), bovinos 280 dias (Hailen-Mariam & Pryce 2019) e ovinos 150 dias (Amir et al. 1980).

Aos 20 dias, os embriões ovinos apresentaram um CR de 0,567±0,057 mm, ainda com forma em "circulo", verificando-se apenas o coração na cavidade celomática. Dados conflitantes foram relatandos em búfalos, o qual Morini (2009) relata um CR de 60 a 70 mm para idades de 16 e 20 dias, possuindo um formato em "C" e visualização do coração dividido em duas câmaras, fígado e intestino primitivo com suas divisões, cervical, média e caudal. É notada ainda, a ausência de brotos de membros, ou somente indício do brotamento dos membros torácicos. Da mesma forma, observou-se para bovinos (Assis Neto et al. 2009) dados biométricos diferentes, cujo CR foi de 7,1 mm na estimação de embriões entre 20 a 25 dias de gestação. Como pode ser constatado aqui, a variação do Crown-Rump estaria associado simplesmente a aspectos intrinsecos das especies, como tamanho da espécie e tempo de gestação.

Em embriões ovinos aos 30 dias, verificou-se um CR de 1,962±0,194 mm. Externamente observou-se que a face do embrião estava voltada para a proeminência hepática, reduzindo assim a distância entre a cauda e a cabeça e dando a forma do embrião de um "C", característica desta fase. Os brotos dos membros torácicos e pélvicos estavam presentes e possuíam formato de remo. Foi visto o tubérculo genital indiferenciado, paralelo ao membros pélvicos.

Se tratando do CR, os dados contradizem os relatados em outros ruminantes, como descrito por Assis Neto et al. (2009) e Ferreira et al. (2011), em trabalhos com membranas fetais de bovinos e veado

catingueiro, respectivamente, os quais citam CR de 12,3±1,3mm (25 a 30 dias) e CR de 13 mm. Além disso, evidenciou-se ainda, diferenças entre raças de ovinos, como observado por Chalhoub et al. (2001a,b), respectivamente em ovinos da raça Ideal apresentando um CR de 13,7±3,67mm aos 29 dias de gestação e ovinos da raça Bergamácia com CR de 13,3±1,9 mm aos 27 dias de gestação, mensurado a partir da ultrassonografia. Assim, vale ressaltar que as mensurações foram bastantes deferentes entre os ruminantes, inclusive entre as raças de ovinos, podendo ser explicada pela influência no número de embriões na espécie ovina, visto que, pode variar de "um a três" embriões/fetos durante a gestação, podendo causar variância no tamanho embrionário (Quesada et al. 2002).

Aos 40 dias, os embriões ovinos apresentaram CR igual a 45,006±2,964 mm. Já externamente foi visto um crescimento rápido em relação a idade anterior, chamou-se atenção pelas caracteristicas encontradas como, início da formação das costelas e articulação do cotovelo e joelho. As falanges alongadas com presença da membrana interdigital. O tubérculo genital ainda indeferenciado estando entre os membros pélvicos e voltado caudamente. Diferentemente do que acontece em búfalo, onde Morini (2009) relata CR variando de 21 a 30 mm nas idades de 36 a 40 dias de gestacão, possuindo caracteristicas externas como curvatura cervical bem pronunciada, vesícula óptica com forte pigmentação da retina, fígado bem pronunciado, coração visível no celoma, broto pélvico e torácico bem desenvolvido e cordão umbilical com vasos fortemente marcados e visíveis. Da mesma forma, ocorre nos achados para bovinos (Assis Neto et al. 2009), os quais citaram um CR igual a 19 ± 0,27 mm, estimando idade variando entre 30 a 40 dias de gestação. Assim, chamou-se atenção que a partir dessa fase gestacional, acontece um crescimento acelerado do embrião, sugerindo assim, informação importante na escolha dessa fase para o acompanhamento da viabilidade ou até anomalias através da ultrassonografia.

Aos 50 dias, os embriões ovinos possuiam um CR de 64,627±3,895 mm. Essa fase foi caracterizada pela diferenciação do embrião em feto, visto que o espécime possui as características externas bem formadas para a espécie. Além disso, nessa idade foi possivel observar a diferenciação sexual com presença do prepúcio do pênis. Nesse aspecto, a literatura relata alguns estudos em espécies de roedores, os quais foram de encontro ao nosso estudo, como descrito em cutias (Oliveira et al. 2017), onde enfatiza que aos 45 dias de gestação, o concepto assume a conformação de feto em desenvolvimento, com conformação característica de indivíduo adulto e um tubérculo genital indiferenciado. Da mesma forma, são diferentes os achados relatados em *Octodon degus* (Rojas et al. 1982), cujo característica fetal iniciou-se aos 41 e 45 dias de gestação, bem como, em espécies de *Dasyprocta prymnolopha* (Fortes et al. 2013), *Oligoryzomys sp.* (Favaron et al. 2012) e *Necromys lasiurus* (Olio et al. 2014), os quais observaram características fetais aos 17, 18,5 e 18 dias, respectivamente. Já no tocante ao CR, dados em bovinos, vão de encontro ao nosso estudo, onde Assis Neto et al. (2009) citam um CR de 27,9 ± 0,19 mm, estimando idade de 40 a 50 dias de gestação. Diferem ainda do relatado por Morini (2009), em búfalos, onde observou fetos com CR entre 36 a 44 mm e sugerem idade gestacional entre 46 a 50 dias.

Aos 60 dias, os fetos ovinos possuem um CR de 107,166±5,142 mm, observando crescimento expressivo ao comparar com a idade anterior. As estruturas fetais foram mais desenvolvidas, com presença das costelas, articulação do cotovelo e joelho e presença das unhas das falanges dos membros torácicos e pélvicos. Foi possível observar que a diferenciação sexual completa em todos os fetos analisados, sendo observadas as estruturas prepúcio do pênis e bolsa escrotal, bem como, glândula mamária e vulva. Já nos bovinos, Assis Neto et al. (2009), relataram valores de CR igual a 37,6 ± 0,52 mm, podendo estimar as idades entre 50 a 60 dias e, ainda um CR de 67,5 ± 0,86 mm estimando uma variação de 60 a 70 dias gestacionais. Da mesma forma, diferem do presente trabalho, os achados para búfalos, em pesquisas por Morini (2009), onde descreve que para idades estimadas entre 51 a 55 dias e 56 a 60 dias de gestação, possuim CR de 45 a 51 mm e, 52 a 62 mm, respectivamente.

Já no que tange ao acompanhamento gestacional por ultrassonografia, observou dados importantes com o avanço da gestação no presente estudo, porém tais estruturas sofreram variação no que diz respeito a sua formação em determinada idade quando comparadas com outras raças de ovinos (Tabela 4)

Tabela4. Estrututras embrionárias em diferentes raças de ovinos a partir de observação ultrassonográfica.

Raça	Idade gestacional (dias)	Estrutura	Referência
	15	-Vesicula embrionária; -Embrião.	
	20	-Vesicula embrionária; -Embrião.	
Morada Nova	30	-Vesicula embrionária; -Delimitação cardiaca.	Presente artigo
	40	-Broto dos membros torácicos e pélvicos.	
	50	-Diferenciação de cabeça e tronco	
	60	-Parte do embrião; -coluna vertebral; -Placentoma.	
Bergamácia	15	-Liquido intrauterina	Chalhoub (2001b)
Mestiças (Ile de France x Corriedale)	21	-Batimentos cardíacos	Calamari et al. (2002)
	25-31	-Diferenciação de cabeça e tronco	
	45	-Vesicula embrionária (5,33 cm de diâmetro)	
Corriedale	45	-Vesicula embrionária (9,6 cm de diâmetro)	Picazo et. (1991)
Sem Raça Definida (SRD)	21	-Vesicula embrianária	Domingues e Trein (1995),
Merino	26	-Diferenciação de cabeça e tronco	Kaulfuss et al. (1996)
Santa Inês	34	-Broto dos membros torácicos e pélvicos.	Azevedo et al. (2001)
	36	-Diferenciação de cabeça e tronco	
	45	-Diferenciação de cabeça e tronco	Mattos et al. (1991)

CONCLUSÃO

Com base nos resultados, conclui-se que durante as fases gestacionais compreendidas entre 15 a 60 dias, observou-se um crescimento lento (15 – 30 dias) e acelerado (30 – 60 dias) do embrião/feto, principalmente observado entre a passagem de 30 a 40 dias, o qual passou de um CR de 1,962±0,194 mm para 45,006±2,964 mm. Já quanto às informações morfológicas, as características externas, permitem inferir que ao concepto assume a condição de feto a partir dos 40 dias de gestação, uma vez que com base na visualização macroscópica externa pode-se afirmar seguramente que trata-se de um espécime semelhante a um animal adulto. Ressalta ainda que o tubérculo genital se torna totalmente diferenciado a partir dos 60 dias de gestação, condição que pode servir inclusive de parâmetro para estudos aplicados a síntese de hormônios pelo embrião/feto.

Acknowledgments.-We would like to thank the Federal University of the Semi-Arid Region (UFERSA) and the Coordination for the Improvement of Higher Education Personnel – Brazil (CAPES, Financial Code 001) for the financing.

Conflict of interest statement.- The authors declare that there are no conflicts of interest.

REFERENCES

Amir D., Genizi A.& Schindler H. 1980. Seasonal and their changes in the gestation of sheep. J. Agric. Sei. 95(1):47-49.<https://doi.org/10.1017/S0021859600029257>

Assis Neto A.C.D., Morceli J.A.B., Fonseca R.D., Ambrósio C.E., Pereira F.T. &Miglino M.A. 2009. Evolução morfométrica dos anexos embrionários e fetais bovinos obtidos por monta natural, com 10 a 70 dias da gestação. Pes. Vet. Bra., 29(10):859-862.<https://doi.org/10.1590/S0100-736X2009001000014>

Araújo Júnior H.N. 2021. Desenvolvimento embrionário e fetal de catetos (*Pecari tajacu* Linnaeus, 1758). Dissertaçãode Mestrado, Universidade Federal Rural do Semi-Árido, Mossoró, 102p.

Azevedo A., Chalhoub M., Furst R., Moura Neto A.V. & Ribeiro Filho A.I. 2001.Momento de detecção ultra-sonográfica de algumascaracterísticas do conceptoovino Santa Inês do 20º ao 46º dia de prenhez. Rev. Bras. Rep. Ani. 25(2):147-1148.

Beaudoin S., Barbet P.&Bargy F. 2003. Developmental stages in the rabbit embryo: Guidelines to hoose an appropriate experimental model. Fetal Diagn. Ther. 18(6):422-427.<https://doi.org/10.1159/000073136>

Calamari C.V., Ferrari S., Leinz F.F., Rodrigues C.F.C. &Bianchini D. 2002. Acurácia da ultrassonografia transretal para diagnóstico precoce de gestação em ovelhas. Rev. Bras. Rep. Ani. 26(3):258-259.

Chalhoub M., Lopes M.D., Prestes N.C. & Ribeiro Filho A.L. 2001a. Perfil ultra-sonográfico do crescimento embrionário/fetal ovino do 21º ao 41º dia de gestação. Revta Bras. Saúde Prod. Anim. 2(3):65-68.

Chalhoub M., Prestes N.C., Lopes M.D., Ribeiro Filho A.L., Lopes R.M. &Trinca L.A. 2001b. Relação entre comprimento cranio caudal e diâmetro da vesicular embrionária/fetal com idade de gestação por meio de avaliação ultra-sonográfica em ovino da raça Bergamácia. Arq. Bras. Med. Vet. Zootec. 53(1):71-77.<https://doi.org/10.1590/S0102-09352001000100011>

CFMV 2012. Guia Brasileiro de Boas Práticas em Eutanásia em Animais - Conceitos e Procedimentos Recomendados. 1th ed. Conselho Federal de MedicinaVeterinária, Brasília, 62p.

Domingues E. & Trein E. 1995. Diagnóstico de gestação em ovinos através de ultra-sonografia. A Hora Veterinária.15(87):58-61.

Evans H.E. & Sack W.O. 1973. Prenatal development of domestic and laboratory mammals: growth curves, external features and selected references. ZentralblVeterinarmed C 2(1):11-45.<https://doi.org/10.1111/j.1439-0264.1973.tb00253.x.>

Favaron P.O., Rodrigues M.N., Oliveira M.F., Biasi C.M. &Miglino M.A. 2012. Embryonic and Fetal Development in – Pigmy RiceRat – *Oligoryzomys* sp. (Rodentia, Sigmodontinae) and its Significance for Being a new Experimental Model. Anat.Histol.Embryol.41(4):286–299.<https://doi.org/10.1111/j.1439-0264.2012.01136.x.>

Ferreira A.O., Morini A.C., Favaron P.O., Passos C.C., Campos D.B., Miglino M.A. & Guerra R.R. 2011. Avaliação morfológica das membranas fetais e da placenta de *Mazama gouazoubira* (veado-catingueiro) de vida livre no terço inicial da gestação. Pesq. Vet. Bras. 31(7):631-635.<https://doi.org/10.1590/S0100-736X2011000700015>

Fortes E.A.M., Ferraz M.S., Bezerra D.O., Conde Júnior A.M., Cabral R.M., Sousa F.C.A., Almeida H.M., Pessoa G.T., Menezes D.J.A., Guerra S.P.L., Sampaio I.B.M., Assis Neto A.C. & Carvalho M.A.M.2013. Prenatal development of the agouti (*Dasyprocta prymnolopha*Wagler, 1831): external features and growth curves. Ani.Rep. Sci. 140(3-4):195-205.<https://doi.org/10.1016/j.anireprosci.2013.06.021>

Gurgel M.A., Souza A.A., Lima F.A.M. 1992. Avaliação do feno de leucena no crescimento de cordeiros Morada Nova em confinamento. Pes. Agro.Bras. 27(11):1519-1526.<http://dx.doi.org/10.1590/S1678-3921.pab1992.v27.3799>

Hafez E.S.E. & Hafez B. 2004. Reprodução Animal. 7th ed. Manole, São Paulo, 2004. 530 p.

Haile-Mariam M. & Pryce J.E. 2019. Genetic evaluation of gestation length and its use in managing calving patterns. J. Dairy Sci. 102(1):476-487.<https://doi.org/10.3168/jds.2018-14981>

International Committee on Veterinary Embryological Nomenclature: NominaAnatômicaVeterinária. 2006. 2. Th ed., World Association on Veterinary Anatomist, Knoxville, 36 p.

Knospe C. 2002. Periods and stages of the prenatal development of the domestic cat. Anat. Histol. Embryol. 31(1):37-51, 2002.<https://doi.org/10.1046/j.1439-0264.2002.00360.x.>

Kaulfuss K.H., Uhlich K., Brabant S., Blume K. &Strittmatter K. 1996. Die ultrasonographischeTrächtigkeitsdiagnostik (B Mode) beimSchaf. Teil 1: VerlaufsuntersuchungenimerstenTrächtigkeitsmonat. Tierarztl. Prax. 24:443-452.

Mattos R.C., Botelho C.B., Brass K.E. & Gregory R.M. 1991. Achados ultra-sonográficos no diagnóstico de gestação em ovelha (Nota prévia). Anais doIX Congresso Brasileiro De Reprodução Animal, Belo Horizonte, MG, p. 464. (Resumo)

Mello R.A. 1989. Embriologiacomparada e Humana. Atheneueditora, São Paulo.

Moore K.L.& Persaud T.V.N. 2007. The developing human. Clinically oriented embryology. 8th ed. WB Saunders, Philadelphia.

Morini A.C. 2009.Desenvolvimento embrionário em búfalos (*Bubalus bubalis*, Linnaeus, 1758). Tese de Doutorado, Faculdade de Medicina Veterinária e Zootecnia, Universidade de São Paulo, São Paulo, 179p.

Noden D.M. &Lahunta A. 1990. Embriologia de los AnimalesDomésticos. Zaragoza: Acribia, 399p.

Olio R.L., Favaron P.O., Lobo L.M., Lima W.S., Santos A.C., Viana D.C., Oliveira M.F. &Miglino M.A. 2014. Characterization of Embryonic and Fetal 126 Development of *Necromys Lasiurus* (Rodentia, Cricetidae). J. Cytol. Histol. 5(4):1000242. <https://doi.org/10.4172/2157-7099.1000242>

Oliveira G.B., Araújo Junior H.N., Costa H.S., Silva A.R., Moura C.E.B., Rocha H.A.O., Miglino M.A. & Oliveira M.F. 2017. Post-implantation development of red-rumped agouti (*Dasyprocta leporina* Linnaeus, 1758). Anim. Reprod. Sci. 182(1): 35-47.<https://doi.org/10.1016/j.anireprosci.2017.04.007>

Picazo R.A., Barragán M.L., Valenciano M. &Seabastián A.L. 1991.Evolución de la imagen ecográficadurante la gestación de la oveja. Med. Vet. 8:300-317.

Quesada M., Mcmanus C. &Díaraujo Couto F.A. 2002. Efeitos genéticos e fenotípicos sobre características de produção e reprodução de ovinos deslanados no Distrito Federal. R. Bras. Zootec. 31(1):342-349. <https://doi.org/10.1590/S1516-35982002000200008>

Rojas M.A., Montenegro M.A. & Morales B. 1982. Embryonic development of the degu, *Octodon degus*. J.Reprod.Fertil. 66(1):31-38.<https://doi.org/10.1530/jrf.0.0660031>

Santos V.J.C. 2017. Ultrassonografia modo B edoppler fluxometria materno fetal na avaliação gestacional de ovelhas. Tese de Doutorado, Universidade Estadual Paulista, Jaboticabal, 56p.

Sterba O. 1975. Prenatal growth of the mole, Talpa europaea Linn., 1758. Folia Morphol. 23(3):282-286.

Theiler K. 1989. The House Mouse. Atlas of Embryonic Development. Springer-Verlag, New York.

Moraes É.P.B.X., Santos M.H.B., Aguiar Filho C.R., Neves J.P., Oliveira M.A.L. & Lima P.F. 2008. Avaliação ultra–sonográfica do desenvolvimento embrionário-fetal de ovinos da raça santa inês. Ciên. Ani. Bras.9(1):148–155, 2008. <https://www.revistas.ufg.br/vet/article/view/954.>

Cruz J.F. & Freitas V.J.F. 2001. A ultrassonografiaem tempo real na reprodução de caprinos. Ciênc. Ani. 11(1):53-61. <http://uece.br/cienciaanimal/dmdocuments/Artigo8.2001.1.pdf>

Daneze E.R., Palazzo E.L. & Pinto M.L. 2012.Fetometriaultrassonográficaemporcasgestantescomométodocomplementar para avaliação da morfologia e determinação da idade fetal. Nucl. Anim. 4(2):19-30.<https://doi.org/10.3738/1982.2278.744>

CAPÍTULO 3 – ACOMPANHAMENTO ULTRASSONOGRÁFICO E DOSAGEM HORMONAL DURANTE O TERÇO INICIAL DA GESTAÇÃO EM OVELHAS

(Artigo experimental)

SUBMETIDO NA ACTA SCIENTIAE VETERINARIAE

QUALIS: Quadriênio 2013-2016: B1 / **NOVO QUALIS:** B1
FATOR DE IMPACTO (2020): 0.320

Acompanhamento Ultrassonográfico e Dosagem Hormonal Durante o Terço Inicial da Gestação em Ovelhas

UltrasoundMonitoringandHormoneDosageDuringtheInitialTrimesterofPregnancy in Sheep

Herson da Silva Costa[1], João Augusto Rodrigues Alves Diniz[1], Radan Elvis Matias de Oliveira[1],Paulo Ricardo Firmino[1], Ana Caroline Freitas Caetano de Sousa[2], Alexandre Rodrigues Silva[1], Valéria Veras de Paula[1], Wirton Peixoto Costa[2],Moacir Franco de Oliveira[1]

[1]Programa de Pós-Graduação em Ciência Animal&[2]Departamento de Ciências Animais, Universidade Federal Rural do Semi-Árido (UFERSA), Mossoró, Rio Grande do Norte, Brasil. CORRESPONDENCE: DINIZ J. A. R. A. [joao-diniz@hotmail.com - Tel.: +55 83999156196]. Avenida Professor Antônio Campos, 72, Presidente Costa e Silva, CEP. 59625-620, Mossoró-RN, Brasil.

Background: The Morada Nova breed is characterized by being small animals, well adapted to the climatic conditions of the semi-arid region in Brazil for having high prolificacy, and for constituting a source of protein for the population, whether rural or urban. Thus, the objective of this study was to conduct initial monitoring of pregnancy through ultrasound, as well as to monitor the estradiol and progesterone dosage during the estrus induction protocol and early pregnancy.

Materials, Methods & Results: We used 17 ewes aged between 12 and 18 months, which were kept at the PEA Studies Center (NEPEA) of UFERSA, Mossoró, RN, Brazil. The animals were submitted to the estrus synchronization and induction protocol using intravaginal sponges and single-dose applications of prostaglandin F2alpha and equine chorionic gonadotropin (eCG). Each female was grouped with the male to be mated considering one day after mating the “first” day of gestation. Pregnancies were confirmed by transrectal ultrasound examination. The ultrasound images were recorded and all variables were measured. At the same time, blood samples were collected at different

times in order to quantify estradiol (E2) and progesterone (P4) hormones.The results revealed that the short-term estrus synchronization and induction protocol expressed a pregnancy rate of 58.82% (10/17), with estrus parameters such as hyperemic and swollen vulva, frequent urination and receptivity to the male being present. Attention was statistically drawn to the embryonic vesicle diameter (EVD) measurement (in mm) at 29 days of gestation, presenting 40.12 ± 2.77; and to the embryonic vesicle length (EVL), presenting differences in three ages of 33.29 ± 0.81 (29 days), 20.99 ± 3.08 (39 days) and 58.6 ± 1.08 (49 days), respectively. On the other hand, fetal biometrics showed importance in the head diameter (HD) measurement at 49 days, presenting 21.8 ± 3.56 mm, and in the ECD measurement, showing values of 0.67 ± 0.08 (39 days) and 0.98 ± 0.12 (49 days). It was observed that the E2 measurements during the estrus induction protocol did not differ statistically regarding the hormonal monitoring of E2 and P4. P4 differed statistically, with an expressive measurement of 7.48±2.33 ng/mL at 21 days of gestation. Moreover, values of 6.93 (30 days), 8.34 (40 days), 5.63 (50 days) and 7.36 (60 days) were found for P4 (ng/mL) during the initial trimester of pregnancy.

Discussion: The presence of intrauterine fluid was observed from 14 days post implantation, indicating pregnancy and enabling to observe the embryo inside the embryonic vesicle. Precision in the diagnosis with visualization in the embryo is very important, since the presence of this liquid can be indicative of possible pathologies that increase the intrauterine volume, such as hydrometra and pyometra. The variation in the E2 profile in relation to estrus may be explained by the difference between species or even by the different responses to the protocols. On the other hand, P4directly reflects the function of the corpus luteum, indicating ovarian function, being used to monitor pregnancy, estrous cycles and postpartum ovarian activity. It is concluded that the short-term hormonal protocol can be a viable alternative in synchronization and reproduction programs in sheep farming, presenting low cost and a good pregnancy rate. The gestational diagnosis was possible at 14 days of gestation, and it can also be inferred that the EVL and EVD variables can be used in the initial

gestation estimate in the Morada nova species.Lastly,it was observed that P4 at 21 days can be used as an auxiliary measure in the ultrasound examination for hormonal quantificationto diagnose pregnancy.

Keywords: Morada Nova breed, Gestationaldiagnosis, Progesterone, Ultrasonography.

Descritores: Raça Morada Nova, Diagnóstico gestacional, Progesterona, Ultrassonografia.

INTRODUÇÃO

Os ovinos da raça Morada Nova constituem-se uma das principais raças nativas deslanados do Nordeste do Brasil, sendo explorados para carne e pele, sendo altamente apreciadas nos mercados nacional e internacional. Por serem animais de pequeno porte e bem adaptados às condições climáticas do semiárido, constituem como fonte de proteína para alimentação da população rural [9]. Além disso, destaca-se pela sua alta prolificidade, característica que tem chamado atenção das pesquisas envolvendo sua reprodução.

No tocante ao entendimento da reprodução dessa espécie, vale destacar que a manipulação do ciclo estral tem sido uma importante ferramenta utilizada para incrementar a eficiência reprodutiva do rebanho, a exemplo da sincronização e indução do cio, bem como utilização do exame de ultrassonografia [6,11].

Uma alternativa que possa auxiliar esse diagnóstico é dosagem hormonal. Exame já utilizado em ovinos, por exemplo, para determinar da concentração plasmática de progesterona, é utilizada como um método de monitoramento da atividade cíclica reprodutiva, os quais relatam período anovulatório (anestro) baixa concentração plasmática [15] e na atividade ovulatória altaconcentração [12,25].

Dessa forma, objetivou-se realizar o acompanhamento inicial da gestação através da ultrassonografia, bem como, monitorar a dosagem de estradiol e progesterona durante o protocolo de indução do cio e início da gestação

MATERIAL E MÉTODOS

Animais

Foram utilizadas 17 ovelhas da raça Morada Nova vermelha, com idades variando de 12 a 18 meses, os quais foram mantidos no Núcleo de Estudos PEA (NEPEA) da Universidade Federal Rural do Semiárido (UFERSA), Mossoró-RN.

Protocolo de sincronização

Foi utilizado o protocolo de sincronização e indução do cio, através da utilização de esponjas intravaginais de acetato de medroxiprogesterona 60 mg[1] [Progespon® - por 7 dias], sendo que 24 h antes da remoção das esponjas, foram aplicados, ambos em dose única, prostaglandina F2alfa[1] [Prolise® - 1mL/animal, por via intramuscular] e gonadotrofina coriônica equina[2] [Folligon® - 1mL/animal, por via intramuscular] (Figura 1). Após 24 h, a contar da retirada do péssario, a fêmea foi agrupada com o macho durante 5 vezes, ou seja, a cada 12 h durante 3 dias, sendo as coberturas acompanhadas visualmente.

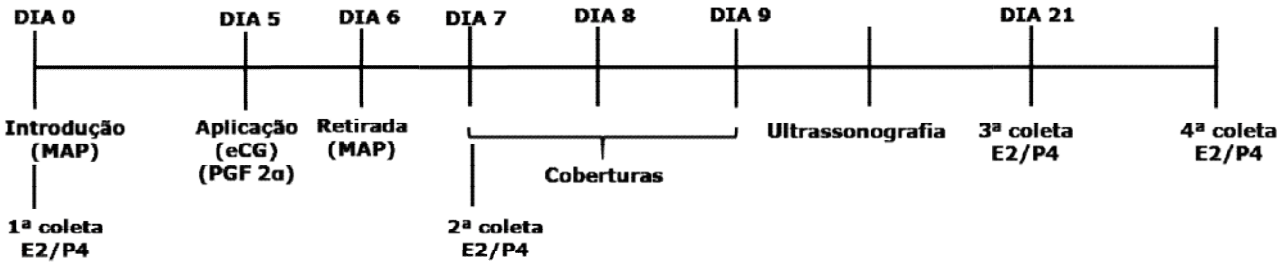

Figura 1. Protocolo usado na sincronização e indução do cio e coleta de sangue em ovelhas.

Analises Ultrassonográficas e Hormonais

Ocorrendo a cobertura o dia "um" da gestação foi considerado o dia seguinte ao da última cópula. As gestações foram confirmadas mediante exame de ultrassonografia transretal (infinit i5V) previamente as coletas, através da visualização dos parâmetros gestacionais. Já as coletas de sangue foram realizadas nos dias 0, 7, 21, 30, 40, 50 e 60. A quantificação foi realizada pelo método Radioimunoensaio.

As imagens da ultrassonografia foram gravadas e todas as variáveis foram mensuradas utilizando o programa Image J[4], mediante prévia calibração, tomando como referência a medida de 1 cm, padrão estabelecido na própria imagem.

Os parâmetros mensurados foram: DVE = diâmetro da vesícula embrionária, CVE = comprimento da vesícula embrionária, CE = comprimento do embrião, DE = diâmetro do embrião, CCC = comprimento craniocaudal, CC = comprimento da cabeça, DC = diâmetro da cabeça, CT = comprimento de tronco, DT = diâmetro do tronco, DCE = diâmetro do cordão umbilical, CP = comprimento do placentoma, AP = espessura do placentoma.

Análise Estatística

Os resultados de viabilidade do protocolo de indução do cio foram expressos através do cálculo de porcentagem simples, realizados com o auxílio da ferramenta Excel, do pacote Microsoft Office 2013. Já os dados expressos em valores de média e desvio padrão foram realizados através de programa estatístico[5].

Após análise dos pressupostos paramétricos, diferenças estatísticas entre os dias estudados nas diferentes variáveis foram obtidas quando paramétricos, por ANOVA (One Way ANOVA) seguidas por Tukey. Já os valores de progesterona e estradiol por ANOVA (One Way ANOVA RM) para medidas repetidas seguidas por Tukey. Variáveis não paramétricas foram avaliadas por Kruskal-Wallis. O nível de significância estabelecido foi de 5%.

RESULTADOS

Com o protocolo de sincronização e indução do cio, de curta duração, pode-se observar a partir da realização da ultrassonografia transretal, uma taxa de gestação de 58,82 % (10/17), os quais foram observados os seguintes parâmetros, sinais de cio, como vulva hiperêmica e edemaciada, micção frequente e receptividade ao macho (Tabela 1). Já os animais com resultados negativos de gestação, representados por 41,17 % (7/17), não responderam ao protocolo, ou seja, não apresentaram sinais de

cio e não permitiram a cópula (Figura 2H). Ressaltar-se ainda que o diagnóstico precoce foi possível aos 14 dias de gestação, sendo visualizado a vesícula embrionária e embrião no seu interior (Figura 2A).

Tabela 1. Avaliação qualitativa do protocolo de sincronização do cio.

AnimaisPositivos (Total)	Nº de cópulas*	Sinais de estro		
		Vulva edemaciada/ Hiperêmica	MicçãoFrequente	Receptividade
1	30	-	+	+
2	24	+	+/-	+
3	36	-	+	+
4	18	-	+	+
5	20	-	+/-	+
6	16	+	+	+
7	24	-	+	+
8	26	-	+	+
9	26	-	+	+
10	32	+	+	+

*Período de 3 dias de observação.

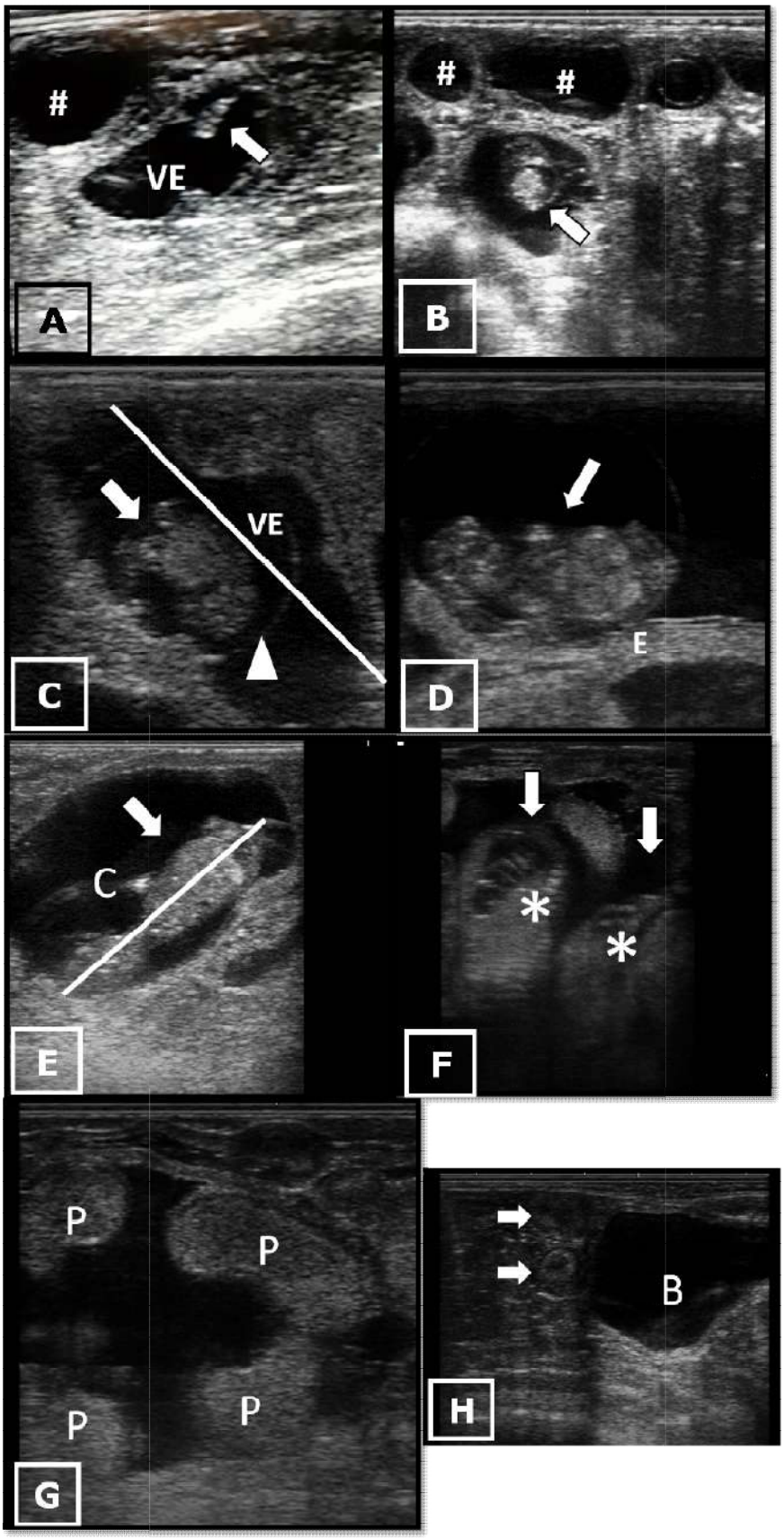
#
VE
A
#
#
B
VE
C
E
D
C
E
*
*
F
P
P
P
P
G
B
H

Figura 2 – Ultrassonografia transretal em ovelhas Morada Nova, no terço inicial da gestação. Em A, aos 14 dias, observa-se a vesícula embrionária (VE), embrião (seta) e liquido intrauterino (#). Em B, aos 19 dias, evidencia-se embrião (seta) e liquido intrauterino (#). Em C, aos 29 dias, observa-se membrana amniótica (cabeça de seta), embrião (seta) e delimitação da vesícula embrionária (VE). Em D, aos 39 dias, observa-se embrião (seta) e endometrio (E). Em E, aos 49 dias, evidencia-se cordão umbilical (C) e delimitação embrionária (seta). Em F, aos 59 dias, observa-se parte dos fetos (seta) e coluna (*). Em G, aos 59 dias, constata-se os placentomas (P). Em H, controle negativo, onde observa-se os cornos uterinos vazios (seta) e bexiga (B).

Aos 14 dias de gestação, foi possível observar apenas um embrião, a partir da ultrassonografia, com os seguintes dados biométricos, diâmetro da vesícula embrionária de 18,20 mm, comprimento da vesícula embrionária de 28,86 mm, comprimento do embrião de 9,27 mm e diâmetro do embrião de 3,56 mm (Figura 2A). Da mesma forma, foi observado aos 19 dias pós cópula, com tamanho embrionário pequeno e visualizado apenas um embrião, com as seguintes aferições, diâmetro da vesícula embrionária de 26,57 mm, comprimento da vesícula embrionária de 39,77 mm, comprimento do embrião de 9,85 mm e diâmetro do embrião de 10,71 mm (Figura 2B). As demais fases gestacionais foram possíveis identificar dois embriões por gestação, com exceção da fase 59 dias pós cópula, o qual foi dificultado pelo aumento fetal e número de placentomas, este último com valores de comprimento igual a 33,2 ± 8,6 mm e diâmetro de 21,41 ± 1,22 mm (Figura 2) e (Tabela 2).

Tabela 2. Valores de média ± desvio padrão dos parâmetros embrionários e fetais em diferentes idades

Variáveis	Período (dias) n (embriões)				p-valor(ANOVA)
	29 dias (4)	39 dias (4)	49 dias (4)	59 dias (3)	
DVE	40,12 ± 2,77[a]	62,29 ± 5,46[b]	65,58 ± 7,06[b]	-	<0,001*
CVE	33,29 ±	20,99 ±	58,6 ± 1,08[a]	-	<0,001*

	0,81[b]	3,08[c]			
CCC	24,82 ± 0,49[a]	26,81 ± 1,44[a]	28,22 ± 2,99[a]	-	0,094
CC	11,82 ± 0,36[a]	11,22 ± 1,36[a]	11,65 ± 0,64[a]	-	0,632
DC	11,21 ± 0,22[b]	10,41 ± 1,18[b]	21,8 ± 3,56[a]	-	0,018**
CT	15,6 ± 0,36[b]	19,09 ± 1,21[b]	12,11 ± 0,65[b]	104,3 ± 7,52[a]	0,003*
DT	8,87 ± 0,16[d]	13,53 ± 0,31[c]	27,96 ± 0,86[b]	33,98 ± 0,51[a]	0,003*
DCE	0,83 ± 0,04[ab]	0,67 ± 0,08[b]	0,98 ± 0,12[a]	-	0,001*

Legenda: DVE = diâmetro da vesícula embrionária, CVE = comprimento da vesícula embrionária, CCC = comprimento craniocaudal, CC = comprimento da cabeça, DC = diâmetro da cabeça, CT = comprimento de tronco, DT = diâmetro do tronco, DCE = diâmetro do cordão umbilical.

[a,b,c,d] Médias seguidas de letras sobrescritas diferentes na linha, significa diferença estatística ($p<0,05$ – Tukey); *Significância estatística ($p < 0,05$ – ANOVA); ** Significância estatística ($p <0,05$ – Kruskal-Wallis).

No que diz respeito ao acompanhamento hormonal de estradiol (E2) e progesterona (P4), observou-se que durante o protocolo de indução do cio, as aferições de E2 não diferiram estatisticamente, inferindo assim, não ser o melhor parâmetro para iniciar uma cópula, devendo ser associado aos sinais de cio (Tabela 3). A P4 diferiu estatisticamente, com mensuração expressiva de 7,48±2,33 ng/mL aos 21 dias de gestação, dessa forma, podendo ser uma alternativa a ultrassonografia no diagnostico gestacional (Tabela 3). Durante o terço inicial da gestação, verificou-se para E2 (pg/mL) valores de 59,55 (30 dias), 237,5 (40 dias), 169,5 (50 dias) e 135,7 (60 dias), e para P4 (ng/mL) observou-se 6,93 (30 dias), 8,34 (40 dias), 5,63 (50 dias) e 7,36 (60 dias).

Tabela 3. Valores de média ± desvio padrão da dosagem hormonal de estradiol e progesterona

durante o protocolo de indução e início da gestação em ovelhas. Total de animais analisados foram 10.

Variáveis	Momento 1	Momento 2	Momento 3
Estradiol pg/mL	132,33 ± 35,07[a]	153,74 ± 42,34[a]	137,29 ± 49,04[a]
Progesterona ng/mL	1,74 ± 0,97[b]	0,29 ± 0,1[b]	7,48 ± 2,33[a]

Legenda: momentos da quantificação, (1) antes da esponja, (2) no dia da 1ª copula, (3) no 21º dia pós copula.

[a,b,c] Médias seguidas de letras sobrescritas diferentes na linha, significa diferença estatística ($p<0,05$ – Tukey).

DISCUSSÃO

No presente estudo foi possível identificar mudanças no aparelho reprodutor, com a presença de liquido intrauterino e diagnosticar a gestação aos 14 dias pós implantacional, sendo observado um embrião no interior da vesícula embrionária, medindo comprimento da vesícula embrionária de 28,86 mm, comprimento do embrião de 9,27 mm e diâmetro do embrião de 3,56 mm. Semelhante ao nossos achados, foi descrito por Moraes et al. [16], ao estudarem ovinos da raça Santa Inês, onde relata que a partir do 15º dia da cobertura foi possível identificar a presença de líquido intrauterino sendo considerado o primeiro indicativo de gestação.

Da mesma forma, em animais da raça Bergamácia, Chalhoub et al. [6] observaram a presença de líquido intrauterino no 15º de gestação em 42,1% dos animais e no 20º dia em apenas 5,3%. Embora a presença do liquido intrauterino seja um indicativo de gestação, é importante que o diagnóstico seja preciso com a visualização no embrião, visto que precisamos descartar possíveis patologias que aumentam o volume intrauterino, como hidrometra e piometra.

Na raça Morada Nova, o diagnóstico de gestação foi possível aos 14 dias, a qual foi visualizada a vesícula embrionária e embrião. Diferentemente foi encontrado na raça Santa Inês, o

qual Moraes et al. [16] descreveram a visualização da vesícula embrionária aos 16º dias de gestação e, tardiamente, aos 22º dias. Difere ainda em fêmeas da raça Bergamácia, o qual Chalhoub et al. [6] registraram um valor médio equivalente a 17,6 ± 1,7 dias, mas as primeiras observações ocorreram já a partir do 15º dia e as últimasno 21º dia. Da mesma forma, avaliando ultrassonograficamente ovelhas sem raça definida, Domingues e Trein[8] detectaram a presença da vesícula embrionária somente no 21º dia de prenhez, comentando ser possível identificar uma área anecóica bem delimitada. Nesse aspecto a literatura varia demais de acordo com as diversas raças de ovinos, isso pode estar relacionado com diferenças intrínsecas a cada raça ou até mesmo com a habilidade do profissional que desempenha o exame.

Ainda sobre o diagnóstico de gestação, é importante citar que, os placentomas podem ser uma importante variável para diagnóstico. Em nosso estudo, foi possível a visualização a partir dos 21 dias pós cópula, entretanto foi bem evidente aos 59 dias. Na literatura são descritos resultados conflitantes, a exemplo dos relatos de Santiago Moreno et al. [21], os quais citam que os placentomas podem ser visualizados a partir do 16º dia com transdutor de 7,5 MHz.

Já utilizando transdutores de 5,0 MHz, Buckrell [4] identificou placentomas a partir do 20º dia, Calamari et al. [5], a partir do 25º dia, Fernandes [10] e Azevedo et al. [1], a partir do 28º e, Doizé et al. [7] a partir do 32º de gestação. Da mesma forma, com transdutor de dupla frequência (5,0 e 7,5 MHz), Chalhoub et al. [6] visualizaram placentomas a partir do 24º dia de gestação. Diante do exposto, é possível ressaltar que os dados aqui obtidos foram bastantes diferentes, podendo ser justificado pelo modelo de equipamento utilizado.

A diferenciação do embrião em cabeça e tronco, foi evidenciada a partir dos 29 dias pós implantacional na raça morada nova. Resultado diferente do proposto por Moraes et al. [16] na raça santa Inês, o qual citaram uma média de 34,2 ± 2,0 dias. Já Kaulfuss et al. [13], relataram a diferenciação em ovinos das raças Merino, no 26º dia gestação, e Bergamácia, que variando entre o 25º e o 31º dia. Tais resultados são diferentes entre as raças e podem estar relacionado a prolificidade

de cada raça, ou seja, a quantidade de fetos por gestação pode antecipar ou deixar tardio essa diferenciação entre cabeça e tronco.

Durante o protocolo de estimulação do cio, no presente estudo, verificou-se uma média de estradiol igual a 153,74 ± 42,34 pg/mL durante a fase de estro e, 137,29 ± 49,04 pg/mL aos 21 dias pós copula, momento de gestação confirmado por ultrassonografia. Nossos resultados são complementados por Uribe-Velásquez et al. [24], onde relataram valores de 15,50 ± 1,75 pg/mL e 17,10 ± 1,75 pg/mL, respectivamente para os dias -2 e -1 pré-ovulatórios, para ovinos.

Resultado diferente foi descrito por Baird e Scaramuzzi[2], em ovinos, os quais citaram valores de E2 igual a 8,74±1,35 pg/mL no primeiro dia após ovulação, no quarto (14,42±1,35 pg/mL) e no décimo dia (19,84±1,35 pg/mL). Já Samad et al. [20], observaram que no proestro a concentração era de 19,25 ± 1,39 pg/mL e 16,98 ± 0,59, no estro 29,60 ± 3,05 e 23,83 ± 0,25 pg/mL, no metaestro 14,23 ± 0,96 e 9,06 ± 0,34 pg/mL e no diestro 14,92 ± 0,84 e 10,34 ± 0,33 pg/mL, em novilhas e vacas, respectivamente.

Vão de encontro ainda, os relatos de Oba [17], onde cita valores de 43,32 ±10,51 pg/mL no estro, 22,56 ± 10,51 pg/mL no metaestro e 22,61 ± 10,51 pg/mL no diestro para búfalas mestiças Murrah adultas. Importante destacar que os resultados mostraram grande variação do perfil de E2 em relação ao estro, talvez seja explicado pela diferença interespécies ou até pelas diferentes respostas aos protocolos hormonais utilizados nos experimentos.

Já no tocante a concentração sanguínea de progesterona (P4), esta reflete diretamente a função do corpo lúteo, indicando a função ovariana e tem sido utilizada para monitorar a gestação, ciclos estrais e atividade ovariana pós parto [17]. Na prática esse acompanhamento têm sido frequente em cadelas, como descrito por Benetti et al. [3], ao citarem dosagens de P4 no final do proestro (2,85ng ml-1), durante o estro (5,2ng ml-1), terço médio da gestação (36,9ng ml-1), no final da gestação (4,10ng/ml) e no pós-parto imediato (<1,0ng ml-1).

No presente estudo, em ovelhas, a dosagem de P4 aos 21 dias pós cópula aferiu-se média de

7,48 ± 2,33 ng/mL e foi ainda confirmado a gestação mediante exame de ultrassonografia. Resultado semelhante foi descrito por Leyva et al. [14], onde evidenciaram valores de até 7,6 ng/mL durante a fase diestro em ovinos. Os achados discordam do observado por Scaramuzzi et al. [22], em ovinos, sendo descrito valores de P4 igual a 3,43 ± 0,33 ng/mL no início da fase diestro e 4,91 ± 0,33 ng/mL, durante a metade da fase diestro. Já Pandey[18] em trabalhos com búfalas, relatou que a P4 é extremamente baixa no estro (dia 0), com o valor médio de 0,02 ng/mL, alcançando um pico de 5,21 ± 0,5 ng/mL no 15º dia do ciclo. Difere ainda estudos em novilhas Murrah, onde Singh e Madan[23] relataram níveis plasmáticos de progesterona de 2,81 ±1,48 ng/mL durante diestro

CONCLUSÃO

Com base nos resultados, podemos concluir que o protocolo hormonal de curto período pode ser uma alternativa viável na sincronização e programas de reprodução na ovinocultura, apresentando-se de baixo custo e com boa taxa de gestação (58,82 %) no presente estudo.

O diagnostico gestacional na raça morada nova, foi possível aos 14 dias de gestação, evidenciando a vesícula embrionária e embrião.De acordo com os achados biométricos, pode-se inferir que a variável de comprimento da vesícula embrionária pode ser utilizada na estimativa inicial de gestação na espécie morada nova.

A dosagem de progesterona aos 21 dias de gestação, com valor de 7,48 ± 2,33 ng/mL, pode ser utilizado como medida auxiliar ao exame de ultrassonografia, para diagnóstico de gestação.

MANUFACTURERS

[1]Laboratório Syntec. Tamboré, SP, Brazil.

[2]Merck Sharp & Dohme Saúde Animal Ltda. São Paulo, SP, Brazil.

[3]Ultramedic. Porto Alegre, RS, Brazil.

[4] National Institutes of Health. Millersville, EUA.

[5] Minitab State College. Pensilvânia, EUA.

Funding. Agradecemos à Coordenação de Aperfeiçoamento de Pessoal de Nível Superior – CAPES - Brasil - Código de Financiamento 001 pelo apoio e concessão de bolsas durante

todo o período deste projeto.

Acknowledgements. Agradecemos a Universidade Federal Rural do Semi-Árido pelo o apoio e suporte para a realização deste projeto.

Ethicalapproval. Este projeto foi submetido e aprovado pela Comissão de Ética no Uso de Animais da Universidade Federal Rural do Semi-Árido (CEUA/ UFERSA) com o seguinte protocolo nº 23091.013528/2018-48.

Declarationofinterest. Os autores informam que não há conflitos de interesse. Os autores são os únicos responsáveis pelo conteúdo e redação do artigo.

REFERÊNCIAS

1 Azevedo A., Chalhoub M., Furst R., Moura Neto A.V. & Ribeiro Filho A. I. 2001. Momento de detecção ultra-sonográfica de algumas características do concepto ovino Santa Inês do 20º ao 46º dia de prenhez. *Revista Brasileira de Reprodução Animal*. 25(2): 147-1148.

2 Baird D.T. &Scaramuzzi R.J. 1976. The sourceofovarianoestradiolandandrostenedione in thesheepduringthelutealphase. *Acta Endocrinological*. 83: 402-409.

3 Benetti A.H., Toniollo G.H. & Oliveira J.A. 2004. Concentrações séricas de progesterona, 17-beta-estradiol e cortisol durante o final do proestro, estro e diestro gestacional em cadelas. *Ciência Rural*. 34(2): 471-478.

4 Buckrell B.C. 1988. Applicationofultrasonography in reproduction in sheepandgoats. *Theriogenology*. 29: 71-84.

5 Calamari C.V., Ferrari S., Leinz F.F., Rodrigues C.F.C. & Bianchini D. 2002. Acurácia da

ultrassonografia transretal para diagnóstico precoce de gestação em ovelhas. *Revista Brasileira de Reprodução Animal*. 26(3): 258-259.

6 Chalhoub M., Prestes N.C., Lopes M.D., Ribeiro Filho A.L., Lopes R.M. & Trinca L.A. 2001. Relação entre comprimento craniocaudal e diâmetro da vesícula embrionária/fetal com idade de gestação por meio de avaliação ultrassonográfica em ovino da raça Bergamácia. *Arquivo Brasileiro de Medicina Veterinária e Zootecnia*. 53(1): 71-77.

7 Doizé F., Vaillancourt D., Carabin H. &Bélanger D. 1997. Determinationofgestational age in sheepandgoatsusingtransrectalultrasonographicmeasurementofplacentomes. *Theriogenology*. 48: 449-460.

8 Domingues E. &Trein E. 1995. Diagnóstico de gestação em ovinos através de ultra-sonografia. *A Hora Veterinária*.15(87): 58-61.

9 Domingues O. 1950. Os carneiros deslanados de Morada Nova. *Revista de Agronomia*. 9(3): 257-259.

10 Fernandes, T. P.1996. Características ultra-sonográficas em modo-B (tempo real) da gestação na cabra doméstica (*Capra hircus* Linnaeus, 1758). 96 f. São Paulo, SP. Dissertação (Mestrado em Reprodução Animal) – Programa de Pós Graduação em Biotecnologia Animal. Faculdade de Medicina Veterinária e Zootecnia, Universidade de São Paulo.

11 Fonseca J.F. 2005. Estratégias para o controle do ciclo estral e superovulação em caprinos e ovinos. In: *Embrapa Caprinos e Ovinos-Artigo em anais de congresso (ALICE).* In: Congresso Brasileiro De Reprodução Animal (Goiânia, Brasil).

12 Guerin M.V., Deed J.R. & Matthews C.D. 2000. The coincidenceof light andmelatoninwith a specificphaseofthecircadianpacemakerisimportant for the timing ofseasonalbreeding in theewe. *JournalofBiologicalRhythms*. 15(6), 514-523.

13 Kaulfuss K.H., Uhlich K., Brabant S., Blume K. &Strittmatter K. 1996. Die ultrasonographischeTrächtigkeits- diagnostik (B Mode) beimSchaf. Teil 2:

VerlaufsuntersuchungenimerstenTrächtigkeitsmonat. *TierarztlichePraxis*. 24(1): 559-566.

14 Leyva V., Buckrell B.C. & Walton J.S. 1998. Regulationoffollicularandovulation in ewesbyexogenousprogestagen. *Theriogenology*. 50: 395-416.

15 Minton J.E., Coppinger T.R., Spaeth C.W& Martin L. C. 1991. Poorreproductive response ofanestrous Suffolk ewestoramexposureisnotduetofailureto secrete luteinizinghormoneacutely. *Journalof Animal Science*. 69(8), 3314-3320.

16 Moraes E.P.B.X., Santos M.H.B., Aguiar Filho C.R., Neves J.P., Oliveira M.A.L. & Lima P.F. 2008. Avaliação ultra-sonográfica do desenvolvimento embrionário-fetal de ovinos da raça Santa Inês. *Ciência Animal Brasileira*. 9(1): 148-155.

17 Oba E. 1989. Estudo histocitofisiológico da atividade reprodutiva de búfalas – *Bubalusbubalis*. Botucatu, SP, 1988. Tese de Livre Docência – Faculdade de Medicina Veterinária e Zootecnia, Universidade Estadual Paulista Júlio de Mesquita Filho.

18 Pandey R. S. 1979. Hormonal status offemaleandinducedbreeding in Murrah buffaloes. *Buffalo Reproductionand Artificial Insemination.* FAO, Rome.

19 Peters A.R. 1984. Reproductiveactivityofthecow in the post-partumperiod. I. Factorsaffectingthelenghtofthe post-partumacyclicperiod. *British VeterinaryJournal*. 140: 76-84.

20 Samad H.A., Hamid A. &Rehman, N.U. 1988. Plasma oestradiol 17b concentrationduringtheoestruscycleof Nili-Ravi buffaloes. In: *Anais do InternationalCongressOn Animal ReproductionAnd Artificial Insemination* (Dublin, Irlanda). p.68.

21 Santiago Moreno J., Gonzalez de Bulnes A., Garcia Lopez M. & Lopez Sebastian A. 1995. Valoración de estadios precoces de gestaciónenoveja y cabra mediante ecografíatransrectal.[Evaluationoftheearlypregnancystages in sheepandgoatusingtransrectalultrasonograpy]. *Investigación agraria. Producción y sanidadanimales-INIA (España)*. 10(1), 53-61.

22 Scaramuzzi R.J., Adams N.R., Baird D.T., Campbell B.K., Downing J.A., Findlay J.K.,

Henderson K.M., Martin G.B., McNatty K.P., McNeilly A.S. &Tsonis, C. G. 1993. A model for follicleselectionandthedeterminationofovulation rate in theewe. *ReproductionFertilityandDevelopment*. 5: 459-478.

23 Singh C., Madan M. L. 1999. Ovarian response toequinegonadotrophin (eCG) and GnRH in buffaloheifers (*Bubalusbubalis*). *IndianJournalof Animal Sciences*. 69: 490-3.

24 Uribe-Velásquez L.F., Oba E., Lara-Herrera L.C., Souza M.I.L., Villa-Velásquez, H., Trinca, L.A. & Fernandes, C.A.D.C. 2002. Respostas endócrinas e ovarianas associadas com o folículo dominante da primeira onda folicular em ovelhas sincronizadas com CIDR ou PGF2alfa. *Revista Brasileira de Zootecnia*, *31*(2), 944-953.

25 Zarazaga L.A., Malpaux B. &Chemineau P. 2003. Amplitude ofthe plasma melatoninnycthemeralrhythmsisnotassociatedwiththe dates ofonsetand offset oftheseasonalovulatoryactivity in theIle de France ewe. *ReproductionNutritionDevelopment*. 43:167-177.

CAPÍTULO 4 – PERFIL DO CONDROITIN SULFATO E HEPARAN SULFATO NO SISTEMA REPRODUTOR FEMININO E NA PLACENTA DURANTE INICIO DA GESTAÇÃO EM OVINOS

(Artigo experimental)

SUBMETIDO NA JOURNAL OF MORPHOLOGY

QUALIS: Quadriênio 2013-2016: B1 / **NOVO QUALIS:** A2

FATOR DE IMPACTO (2020): 1.804

PERFIL DO CONDROITIN SULFATO E HEPARAN SULFATO NO SISTEMA REPRODUTOR FEMININO E NA PLACENTA DURANTE INICIO DA GESTAÇÃO EM OVINOS

Herson da Silva Costa[1], Igor Renno Guimarães Lopes[1], Gleidson Benevides de Oliveira[1], Ana Caroline Freitas Caetano de Sousa[1], Ferdinando Vinícius Fernandes Bezerra[1], Carlos Eduardo Bezerra de Moura[1], Hugo Alexandre de Oliveira Rocha[2], Moacir Franco de Oliveira[1]

[1]Departamento de Ciências Animais, Universidade Federal Rural do Semi-Árido, Mossoró, Rio Grande do Norte, Brasil

[2]Departamento de Bioquímica, Universidade Federal do Rio Grande do Norte, Natal, Rio Grande do Norte, Brasil

RESUMO

Os glicosaminoglicanos (GAGs) são heteropolissacarídeos distribuidos de forma variada nos tecidos, estando envolvidos no processo de organização dos componentes da MEC e manutenção da gestação. Assim, objetivou-se descrever os GAGs no sistema reprodutor feminino e placenta de ovinos da raça Morada Nova com 15, 20, 30, 40, 50 e 60 dias de gestação. Foi realizada a sincronização do cio de 10 fêmeas, posteriormente, estas foram agrupadas com um macho, sendo considerada o dia 1 da gestação o dia seguinte a última copula. As gestações eram confirmadas por meio de ultrassonografia transretal anteriormente a realização das eutanasias. Os fragmentos dos órgãos do sistema reprodutor e placenta foram coletados e processados para confecção de blocos histológicos e posterior obtenção de cortes de 5 µm, estes corados com H&E, tricômio de gomori e azul de toluidina 0,1%. A imunohistoquimica foi realizada através da marcação com anticorpos anti-CS e HS. A mucosa e submucosa da tuba uterina, e mucosa e endométrio dos cornos e corpo uterino apresentaram alta secreção de mucopolissacarídeo com forte marcação anti-CS e fraca anti-HS. Já a cérvix marcou-se fracamente para os anticorpos Anti-CS e Anti-HS. Na vagina, a imunohistoquimica revelou forte marcação ao anticorpo Anti-CS, entretanto, o anticorpo Anti-HS foi fortemente marcado na mucosa e fracamente na submucosa. Quanto a relação útero/placenta e placentoma, através do tricromio de gomori foi possível notar uma

rica vascularização e presença moderada de tecido conjuntivo e, na imunohistoquimica, pode-se observar forte marcação Anti-CS nas regiões de mucosa, endométrio e placentoma. Diferentemente, o anticorpo Anti-HS mostrou fraca marcação na submucosa e forte no endotélio. Os GAGs possuem importante participação no sistema reprodutor e placentoma durante o terço inicial da gestação, sendo o CS o principal GAG verificado, desempenhando suas funções na remodelação uterina e do placentoma, permitindo uma gestação satisfatória.

Palavras-chaves: mucopolissacarídeos, placentoma, remodelação, morfologia

1. INTRODUÇÃO

Os glicosaminoglicanos (GAGs) são heteropolissacarídeos formados por unidades alternadas de hexosamina e açúcar não-nitrogenado unidas por ligações glicosídicas (Nader, Dietrich, Buonassisi, & Colburn, 1987). São denominados de condroitim 4 e 6 sulfato, dermatam sulfato, heparam sulfato, heparina, queratam sulfato e ácido hialurônico (Fraser, Laurent, & Laurent, 1997; Baú, Nader, & Dietrich, 2000).

Os GAGs estão envolvidos em diversas funções biológicas como adesão, migração e proliferação celular, secreção de proteínas e expressão gênica, atuando na maturação de tecidos especializados como a placenta e como organizadores dos componentes da MEC (Lopes, Dietrich, & Nader, 2006; Dreyfuss et al., 2009). Na gestação, os GAGs encontrados nos órgãos reprodutivos participam dos processos de decidualização, implantação, desenvolvimento uterino, no parto, na involução uterina pós-parto (Oliveira et al., 2015), no processo da formação do tampão mucoso e na abertura da cérvix uterina (El Maradny et al., 1997), sendo bastante sensíveis as variações hormonais (Simões, Oliveira-Filho, Nader, & Baracat, 2012).

Devido sua importância, os GAGs têm sido amplamente estudados, a exemplo dos trabalhos envolvendo análises no aparelho reprodutor e placenta, como em especies de ratos (Cubas et al., 2010), Coelho (Endo & Yosizawa, 1975), cutia (Oliveira, 2016), cadelas (Linharattanaruksa,

Srisuwatanasagul, Ponglowhapan, Khalid, & Chatdarong, 2014), mulheres (Nasciutti et al., 2006), vacas (Bergqvis & Martínez, 2006) e ovelhas (Greiss & Wagner, 1983; Fosang, Handley, Santer, Lowther, & Thorburn, 1984 Ott, Wiley, & Bartol, 1997).

Considerando que os GAGs participam direta ou indiretamente de diversos processos fisiológicos e patológicos e pela inexistência de dados durante o terço inicial da gestação na raça Morada Nova, objetivou-se descrever o padrão dos GAGs nos órgãos do sistema reprodutor feminino e placenta, podendo assim proporcionar dados que estimulem novos estudos na biomedicina e suplementação, visando a redução de perdas gestacionais.

2. MATERIAL E MÉTODOS

2.1 Animais, local do experimento e bioética

Foram utilizadas 10 ovelhas da raça Morada Nova vermelha, com idades variando de 12 a 18 meses, os quais foram mantidos no Núcleo de Estudos PEA (NEPEA) da Universidade Federal Rural do Semi-Árido (UFERSA), Mossoró-RN. Previamente, o projeto foi submetido e aprovado pela Comissão de Ética no Uso de Animais (CEUA) com o seguinte protocolo nº 23091.013528/2018-48.

2.2 Protocolo de indução do cio

Foi realizado o protocolo de sincronização do cio, através da utilização de esponjas intravaginais contendo 60 mg de acetato de medroxiprogesterona (MAP, Progespon, Sytex, Argentina) por 7 dias, sendo que 24 horas antes da remoção das esponjas, foram aplicados, ambos em dose única, prostaglandina F2alfa (Prolise, [0,150mg/2ml]), na dose de 1ml/animal, por via intramuscular e gonadotrofina coriônica equina - eCG (Folligon, [5000UI/10ml]), na dose de 500UI/Animal (1ml/animal), por via intramuscular. Após 24 horas, a contar da retirada do pessário, a fêmea foi agrupada com o macho durante cinco vezes, ou seja, a cada 12 horas durante 3 dias, sendo as coberturas acompanhadas visualmente. O tempo de observação foi de uma a duas horas em média.

Ocorrendo a cobertura, o dia 1 da gestação foi considerado o dia seguinte ao da última cópula. As gestações foram confirmadas mediante exame de ultrassonografia transretal (infinit i5V, Ultramedic®) previamente as coletas, através da visualização dos parâmetros gestacionais.

2.3 Protocolo de eutanásia

Uma vez confirmada a gestação, os animais foram submetidos ao processo de eutanásia. Para isso, foram submetidos inicialmente ao protocolo anestésico, com jejum alimentar de 12 horas e hídrico de 10 horas. Posteriormente foi realizada a medicação pré-anestésica (MPA) mediante administração de xilazina a 1% (dose - 0,1 $mg.kg^{-1}$), por via IM, após cinco minutos, foi realizado a indução anestésica com administração de cetamina a 10% (dose - 2,0 $mg.kg^{-1}$), por via IM, e, depois de dez minutos, observou-se o plano anestésico e foi adiministrado cloreto de potassio a 19,1% (dose – 1ml/kg), por via IV. O óbito do animal foi comprovada através da ausência dos batimentos cardiacos, utilizando estetoscópio (CFMV, 2002). Em seguida, procedeu-se a abertura da cavidade abdominal e retirada do sistema reprodutor feminino para posterior análise. As idades de estudo foram dos dias 15, 20, 30, 40, 50 e 60 pós-copula.

2.4 Microscopia de luz

Os fragmentos dos órgãos reprodutivos foram coletados e fixados em solução de paraformaldeído 4% tamponado com fosfato de sódio 0,1 M, pH 7,4 por 72 horas. Posteriormente, foram desidratados em concentrações crescentes de etanol, diafanizados em xilol, incluídos em parafina e em seguida obtidos os cortes histológicos de 5 a 7µm em micrótomo (LEICA RM2235), os quais foram corados com hematoxilina-eosina, tricômio de gomori e azul de toluidina 0,1% e, depois analisados e fotografados em microscópio de luz (Leica DM 500 HD) com câmera acoplada (LEICA ICC50W). A nomenclatura adotada para descrição dos resultados foi da International Commitee on Veterinary Gross Anatomical Nomenclature (2012).

2.5 Imunohistoquímica

Para imunohistoquímica, os cortes de 5 µm foram aderidos em lâminas silanizadas, desparafinizados em xilol, reidratados em concentrações descrescentes de etanol (100 a 50%) por cinco minutos em cada e imersos por cinco minutos em tampão fosfato (PBS; 137 mM NaCl/2.7 mM KCl/4.3 mM Na2HPO4/1.4 mM KH2PO4; pH 7.3) para lavagem. A exposição antigênica dos tecidos foi realizada em tampão citrato (10 mM, pH 6,0), utilizando aparelho de micro-ondas (60° C, 5 min), seguida por três lavagens em PBS por cinco minutos cada. Para bloqueio das proteinas, foi utilizado protein block, seguidas de três lavagens em PBS por cinco minutos cada. A peroxidase endógena e reações inespecíficas foram utilizados uma solução de 3% de peróxido de hidrogênio por vinte minutos, seguidas de três lavagens em PBS por quinze minutos cada. As secções foram incubadas com anticorpo primário a 4°C overnight, em câmara úmida. A expressão tecidual dos GAGs foi determinada com o uso dos anticorpos contra condrotin sulfato (AC monoclonal, Abcam, 1:100), contra perlecan - heparan sulfato (AC monoclonal, Abcam, 1:100). Posteriormente, realizou-se três lavagens em PBS por quinze minutos cada. Em seguida, os cortes foram incubados por 30 minutos com anticorpo secundário universal Anti-Mouse IgG (H+L) (Universal Pan-Specific, Vector Laboratories). Logo após foi realizado três lavagens em PBS por cinco minutos. Para visualização da reação foi utilizado o revelador cromogen no escuro. Em seguida procedeu-se a coloração HE durante dez segundos, seguido de banhos em água destilada por cinco minutos, álcool 95% e 100% por cinco minutos, álcool/xilol, xilol I e II por cinco minutos, para evidenciar o controle negative. As lâminas foram montadas com uso de Permount ® (Fisher Scientific), analisadas e fotografadas.

3. RESULTADOS

A tuba uterina ovina apresentou grande atividade mucopolissacarídeo nas regiões de mucosa e submucosa como revelou as colorações de azul de toluidina e tricômio de gomori. Tais atividades foram confirmadas com forte atividade dos Gags Anti-CS e fracamente Anti-HS (Figura 1).

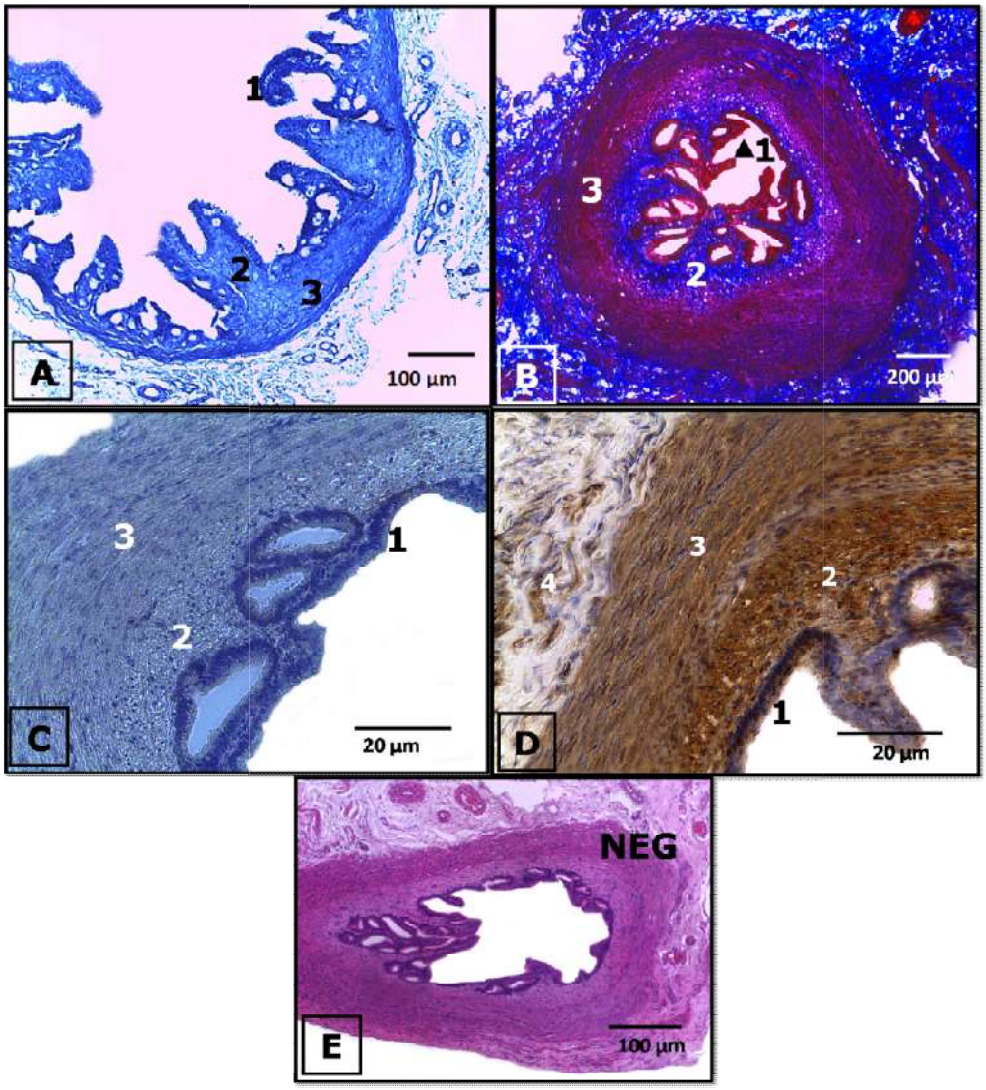

Figura 1. Tuba uterina de ovinos submetidas a técnicas histológicas, gestação de 60 dias. Em A, observou-se a região de mucosa (1), submucosa (2) e camada muscular (3) submetida ao azul de toluidina. Em B, observou-se a diferenciação dos tecidos epitelial (1), conjuntivo (2) e muscular (3) submetida ao tricomio de gomori. Em C, evidenciou-se a marcação fraca da mucosa (1), submucosa (2) e camada muscular (3) submetida ao anticorpo Anti- HS. Em D, observou-se a mucosa (1), submucosa (2), camada muscular (3) e serosa (4), com detalhe na submucosa, sendo marcada fortemente com Anti-CS. Em E, aos 60 dias observou-se o controle negativo (NEG).

Em relação ao útero, foi visto que os cornos uterinos apresentaram grande atividade secretória de mucopolissarideo nas regões de mucosa e endometrio representadas pelas glândulas endometriais,

além disso, possui grande quantidade de tecido conjuntivo, revelada a partir das colorações de azul de toluidina e tricômio de gomori. A composição foi confirmada pela marcação forte ao anticorpo Anti-CS e fracamente ao Anti-HS (Figura 2).

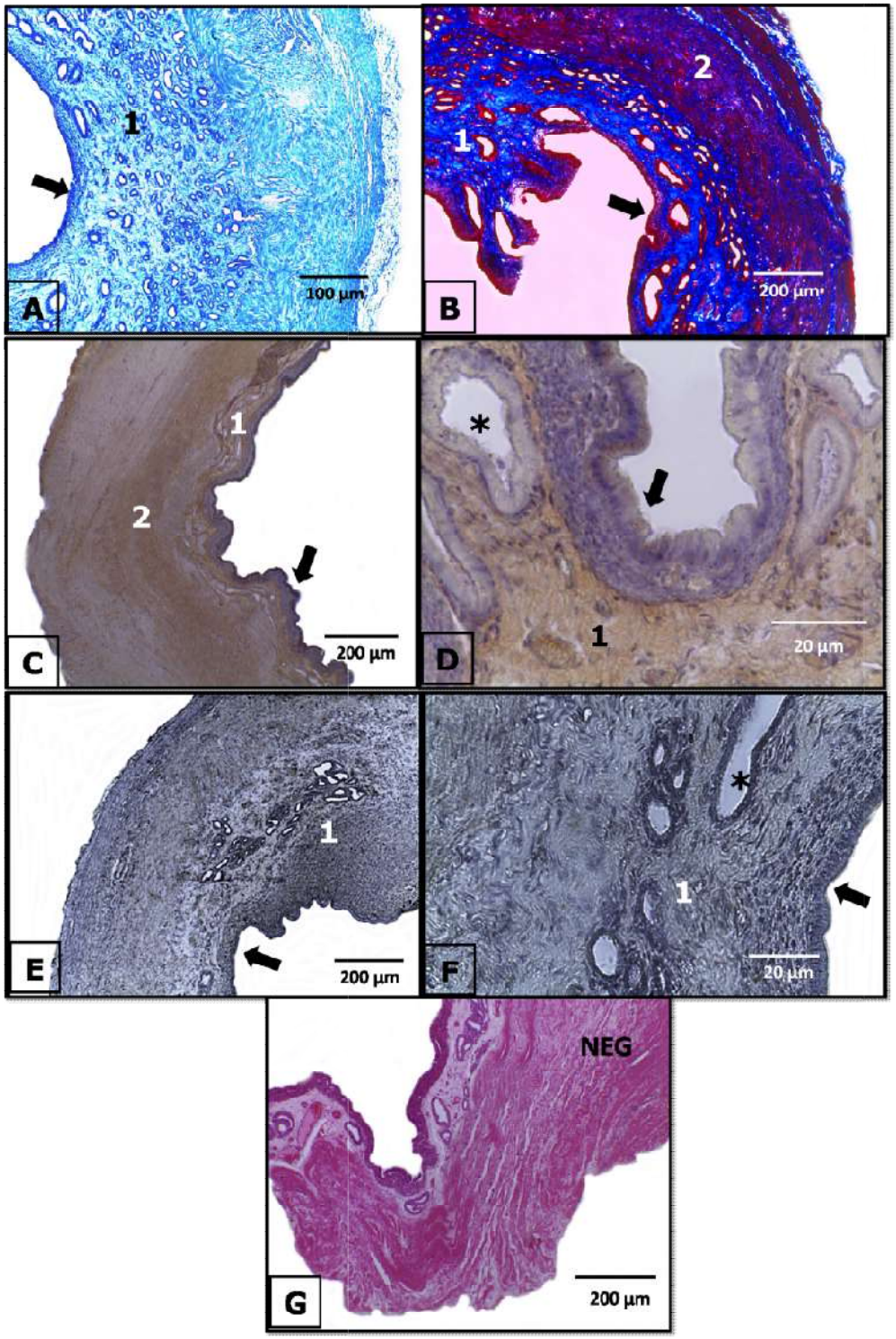

Figura 2. Corno uterino de ovinos submetidas a técnicas histológicas durante o inicio da gestação. Em A, gestação aos 50 dias, observou-se a região de mucosa (seta) e glândulas endometriais fortemente marcadas ao azul de toluidina. Em B, gestação aos 50 dias, observou-se a diferenciação dos tecidos epitelial (seta), conjuntivo (1) e muscular (2) submetida ao tricomio de gomori. Em C, gestação aos 15 dias, evidenciou-se a marcação forte da mucosa (seta), glândulas endometriais (1) e submucosa (2) submetida ao anticorpo Anti-CS. Em D, observou-se o detalhe da marcação Anti-CS nas regiões de epitélio da mucosa (seta), submucosa (1) e glândula endometrial (*). Em E, gestação aos 60 dias, observou-se marcação fraca na região de mucosa (seta) e submucosa (1) submetida ao anticorpo Anti-HS. Em F, detalhe da marcação Anti-HS nas regiões de epitélio da mucosa (seta), submucosa (1) e glândula endometrial (*). Em G, aos 15 dias observou-se o controle negativo (NEG).

No que tange ao corpo uterino, este apresentou grande atividade secretória de mucopolissacarídeo nas regiões de mucosa e endométrio representadas pelas glândulas endometriais, revelada a partir das colorações de azul de toluidina e tricomio de gomori. As secreções foram confirmadas pela imunohistoquímica como sendo GAGs, sendo fortemente marcado por Anti-CS e fracamente ao Anti-HS (Figura 3).

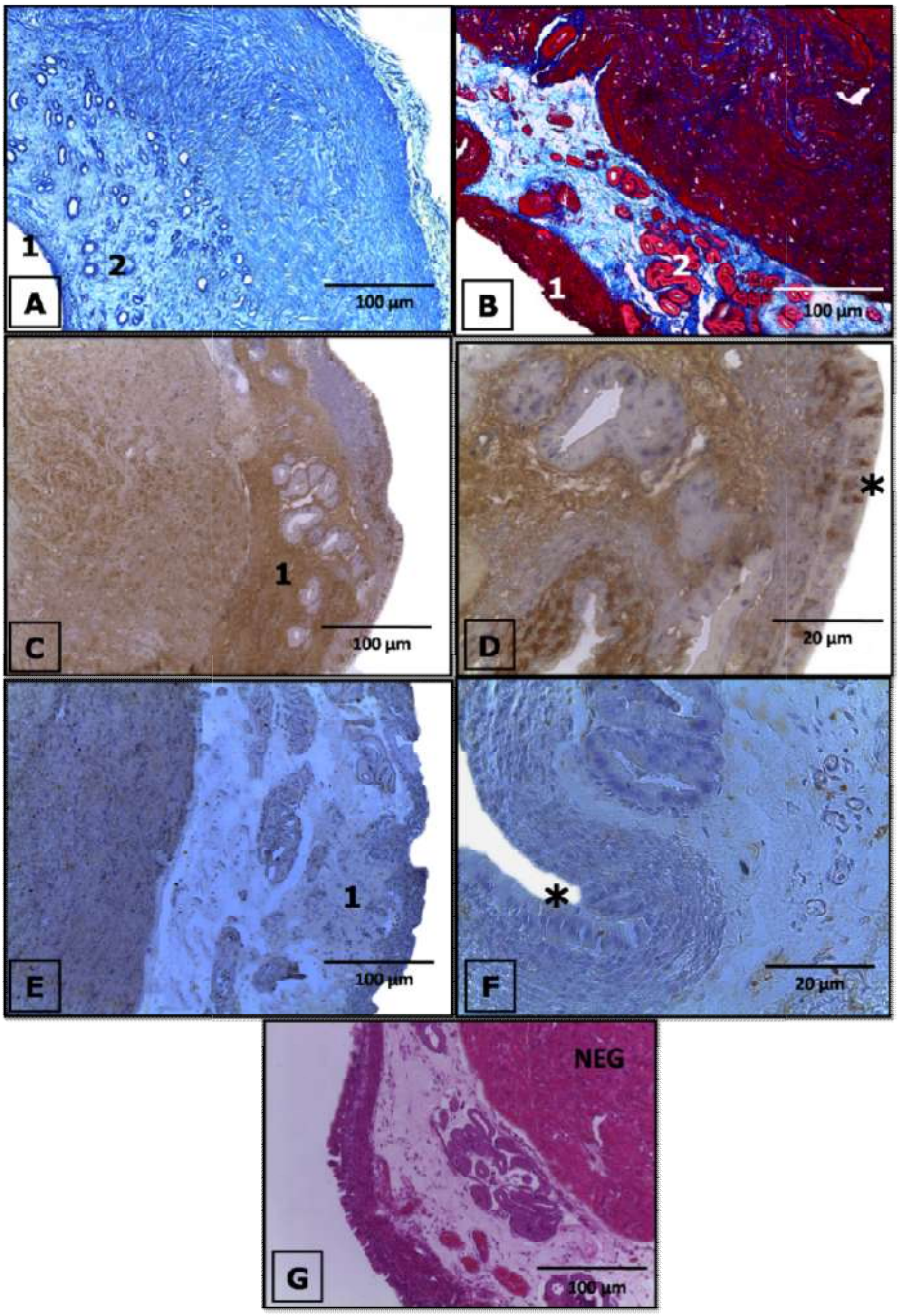

Figura 3. Corpo uterino de ovinos submetidas a técnicas histológicas. Em A, gestação aos 40 dias, observou-se a região de mucosa (1) e glândulas endometriais fortemente marcadas ao azul de toluidina. Em B, gestação aos 40 dias, observou-se a diferenciação dos tecidos epitelial (1) e região endometrial (2) submetida ao tricromio de gomori. Em C, gestação aos 60 dias, evidenciou-se a marcação forte no endométrio (1) submetida ao anticorpo Anti-CS. Em D, observou-se o detalhe da marcação Anti-CS nas regiões de epitélio da mucosa (*). Em E, gestação aos 60 dias, observou-se marcação fraca na região de endométrio (1) submetida ao anticorpo Anto-HS. Em F, detalhe da

marcação Anti-HS na região de epitélio da mucosa (*). Em G, aos 60 dias observou-se o controle negativo (NEG).

Já no que concerne a cérvix ovina, foi visto marcação positiva a partir da coloração de azul de toluidina nas regiões de mucosa e submucosa, além disso, a coloração de gomori revelou grande quantidade de tecido conjuntivo na submucosa. Tais estruturas foram positivas para os anticorpos Anti-CS e Anti-HS, no entanto foram marcações fracas (Figura 4).

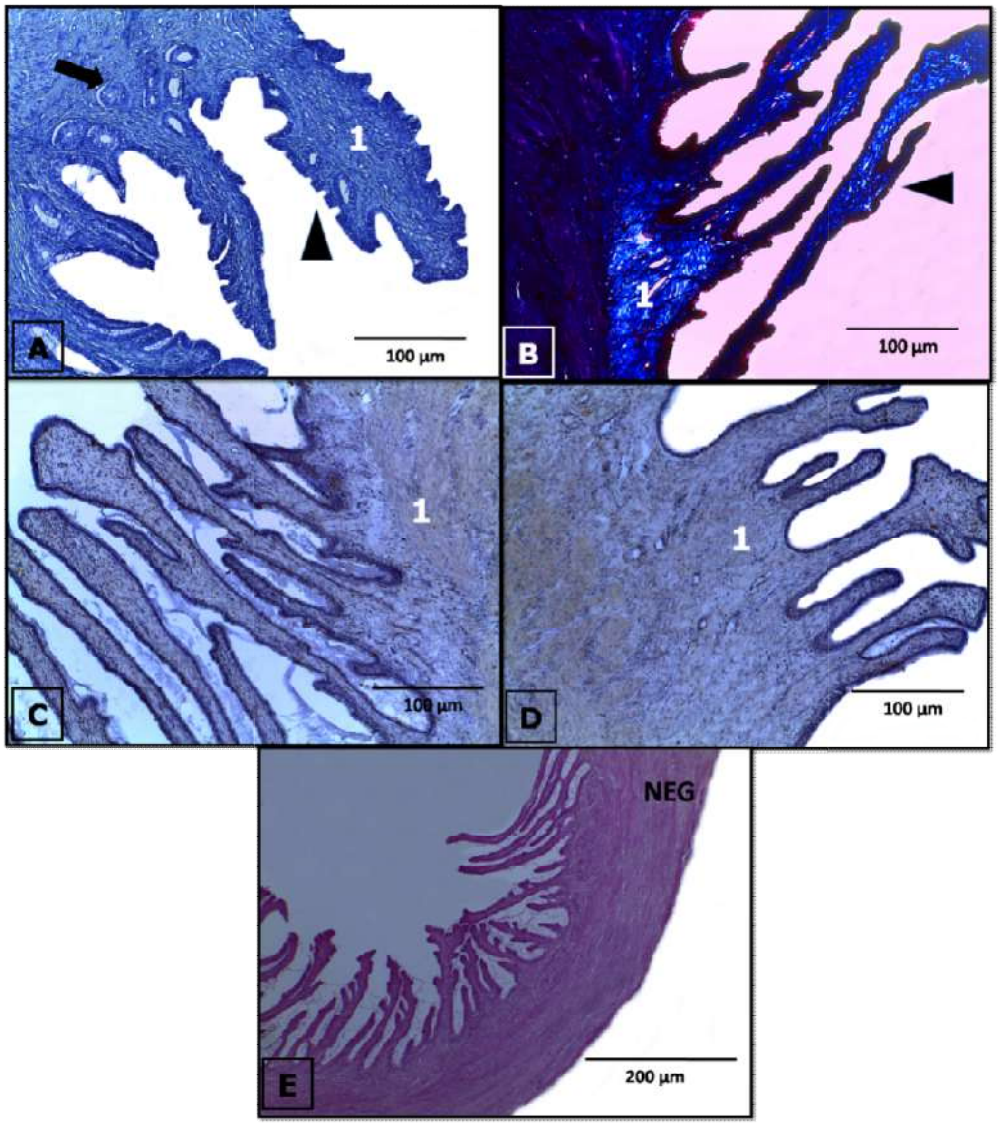

Figura 4. Cérvix de ovinos aos 30 dias de gestação submetidas a técnicas histológicas. Em A, observou-se a região de mucosa (cabeça de seta), submucosa (1) e glândula seromucosa fortemente

marcadas ao azul de toluidina. Em B, observou-se a diferenciação dos tecidos epitélio da mucosa (cabeça de seta) e tecido conjuntivo (1) submetida ao tricomio de gomori. Em C, evidenciou-se a marcação fraca na região submucosa (1) submetida ao anticorpo Anti-CS. Em D, observou-se a marcação fraca na região da submucosa (1) submetida ao anticorpo Anto-HS. Em E, observou-se o controle negativo (NEG).

A vagina dos ovinos Morada Nova apresentou marcação fortemente positiva na mucosa e submucosa ao azul de toluidina, o que mostra a existencia de secreção mucopolissaridea no órgão. Já a partir do tricômio de gomori constatou-se que a submucosa foi rica em tecido conjuntivo estando entre as fibras musculares. Tais estruturas foram confirmadas com forte marcação ao anticorpo Anti-CS, todavia o anticorpo Anti-HS foi fortemente marcado na mucosa e fracamente na submucosa (Figura 5).

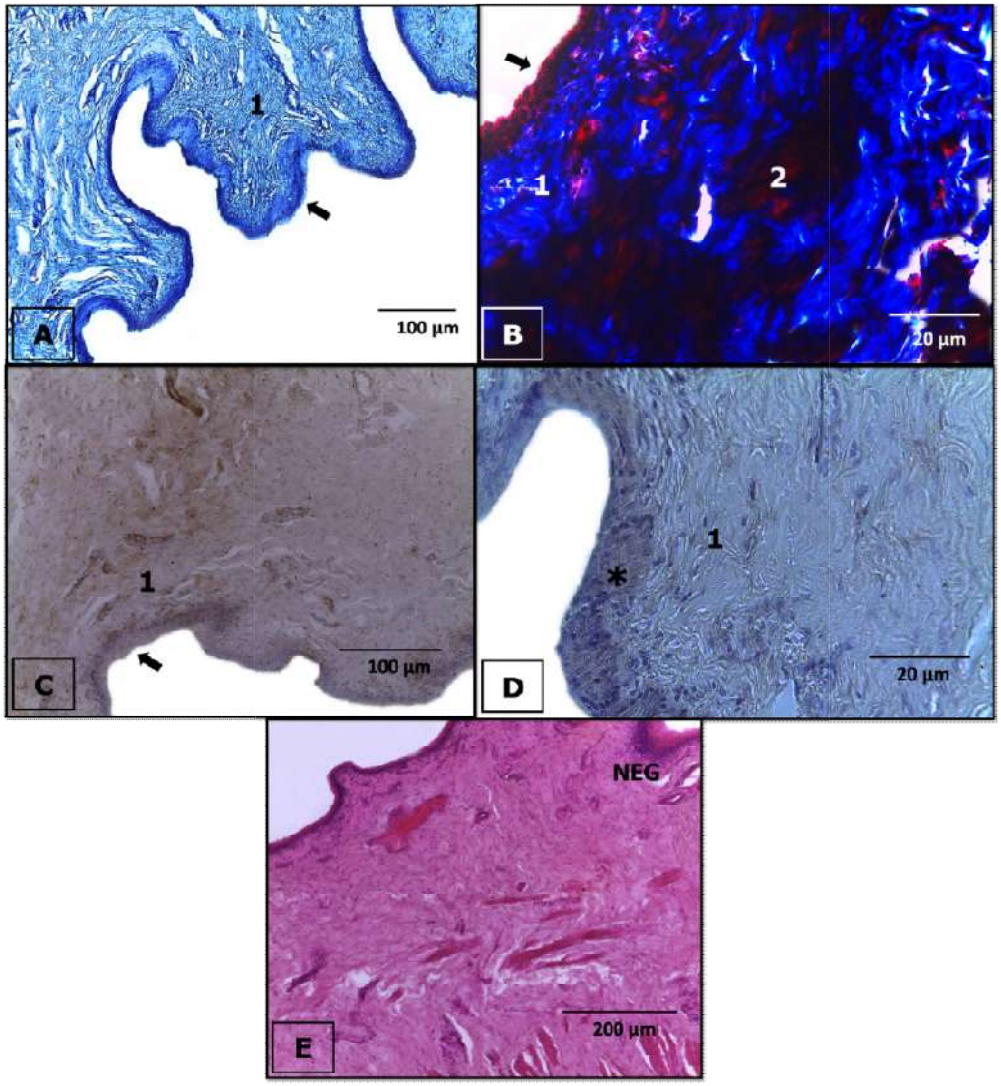

Figura 5. Vagina de ovinos aos 50 dias de gestação submetidas a técnicas histológicas. Em A, observou-se a região de mucosa (seta) e submucosa (1) fortemente marcadas ao azul de toluidina. Em B, observou-se a diferenciação dos tecidos epitélio da mucosa (seta) e tecido conjuntivo (1) entre as fibras musculares (2) submetida ao tricrômio de gomori. Em C, evidenciou-se a marcação forte na região mucosa (seta) e submucosa (1) submetida ao anticorpo Anti-CS. Em D, observou-se a marcação forte na região de mucosa (*) e fraca em submucosa (1) submetida ao anticorpo Anto-HS. Em E, observou-se o controle negativo (NEG).

Quanto a relação útero/placenta e placentoma, os resultados revelam grande atividade de secreção mucopólissarideo tanto no útero como no placentoma, como mostra a colaração de azul de toluidina.

Já o tricomio de gomori aponta uma relação rica em vascularização e com moderado tecido conjuntivo. Tais atividades foram confirmadas a partir da imunohistoquimica, sendo observado forte marcação Anti-CS nas regiões de mucosa, endométrio e placentoma. Diferentemente, o anticorpo Anti-HS mostrou-se uma marcação fraca na submucosa e forte no interior de vasos sanguineos (Figura 6).

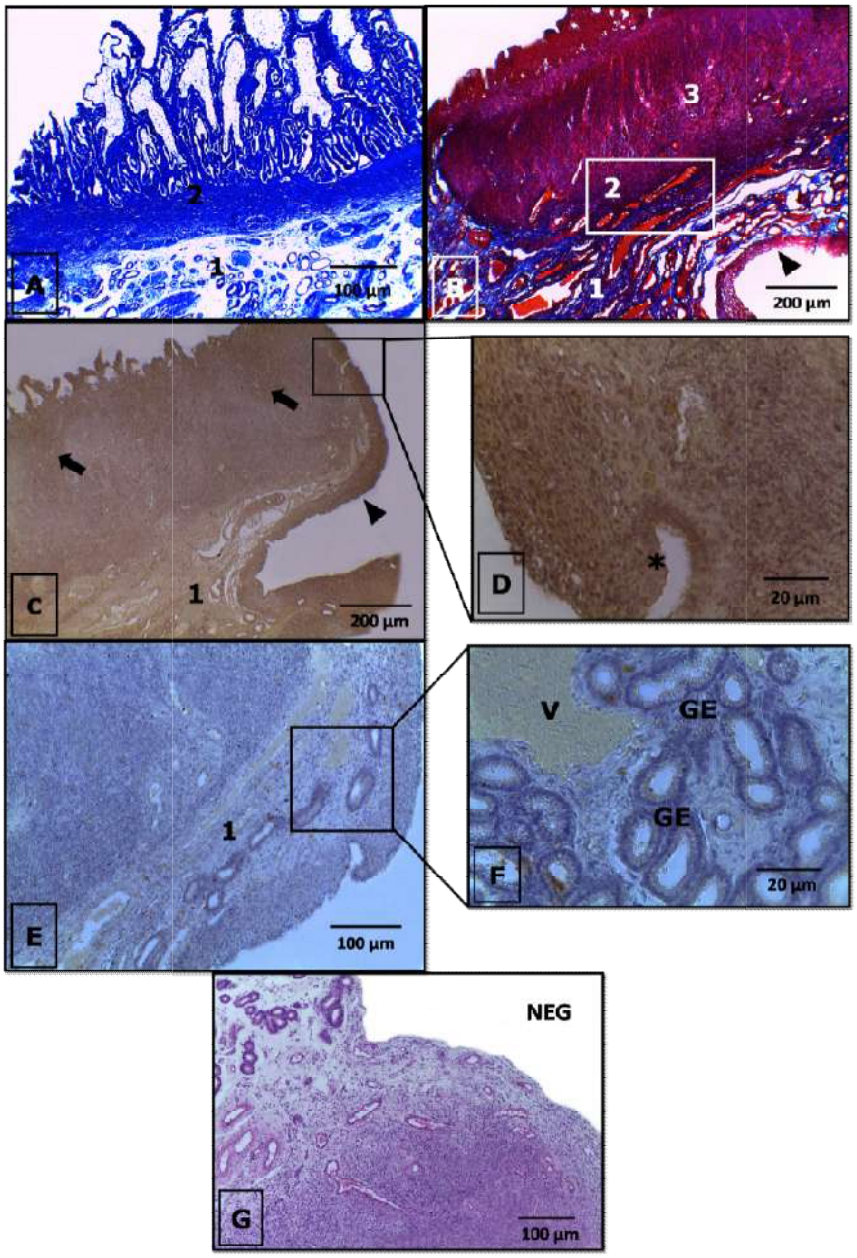

Figura 6. Relação útero/placenta de ovinos da raça Morada Nova durante o inicio da gestação. Em A, aos 50 dias de gestação, observou-se a região endometrial (1) e placentoma (2) fortemente marcadas

ao azul de toluidina. Em B, aos 20 dias de gestação, observou-se a diferenciação dos tecidos mucosa (cabeça de seta), tecido conjuntivo (1), vascularização na relação útero/placenta (2) e placentoma (3), submetida ao tricomio de gomori. Em C, aos 20 dias, evidenciou-se a marcação forte na região mucosa (cabeça de seta), endométrio (1) e placentoma (seta), submetida ao anticorpo Anti-CS. Em D, observou-se em detalhe o epitélio da mucosa uterina com marcação forte (*) submetida ao anticorpo Anti-CS. Em E, aos 20 dias, observou-se a marcação fraca na região endometrial (1), submetida ao anticorpo Anti-HS. Em F, observou-se em detalhe a marcação forte do sangue no interior do vaso (V) e fraca nas glândulas endometriais (GE) submetida ao anticorpo Anto-HS Em G, aos 30 dias, observou-se o controle negativo (NEG).

4. DISCUSSÃO

Nader et al. (1984) define que os GAGs são heteropolissacarídeos que possuem como estrutura básica, unidades alternadas de hexosamina e açúcar não-nitrogenado unidas por ligações glicosídicas, estando presentes em todas as células animais com diferenças estruturais dependendo do tecido ou do organismo de origem. Relata ainda, que existem diversos tipos de GAGs, do tipo ácido, caracterizado por possuirem grupamentos carboxílicos (COOH) e sulfatos (SO_4) a exemplos do ácido hialurônico, heparina, sulfato de condroitina, sulfato de dermatan, sulfato de heparan, dentre outras. Da mesma forma, Merle, Durussel, Delmas, & Clézardin (1999), complementaram que os GAGs são componentes da superfície celular e da matriz extracelular, interagindo com colágenos, laminina e a fibronectina, além de determinados fatores de crescimento.

Já Dietrich (1984) descreveu que os GAGs estão envolvidos em diversas funções biológicas como adesão, migração e proliferação celular, secreção de proteínas e expressão gênica, atuando como organizadores celulares, na maturação de tecidos especializados e permeabilidade do tecido conjuntivo, desenvolvimento folicular, angiogênese e adequado desenvolvimento fetal.

Em relação à tuba uterina ovina, foi observado que aos 60 dias de gestação apresentou-se grande atividade mucopolissacarídeo nas regiões de mucosa e submucosa, sendo confirmada através da

imunohistoquimica, grande atividade Anti-CS e fracamente Anti-HS. Semelhante ao nosso estudo foi observado em suínos, onde Coloianu, Oancea, & Zarnescu (1997) demonstraram através de técnicas de citoquímica e imunolocalização que o principal GAG encontrado neste órgão em fêmeas suínas foi o CS, seguido por baixas marcações de DS e AH, estando o CS fortemente marcado no istmo e também na ampola, em especial na lâmina própria da mucosa. Já em cutias, Oliveira (2016) verificou uma variação ao longo da gestação, com predomínio de DS e HS no terço inicial e CS e DS nos terços médio e final e baixas concentrações de AH e HS. Por sua vez, Bergqvis & Martínez (2006) em estudos com vacas, verificaram no epitélio da mucosa e no fluido do infundíbulo, os sindecan-1 e sindecan-2, proteoglicano que contem HS, cujos autores acreditam estar envolvidos na capacitação do espermatozóide.

Quanto ao útero, nas idades 15, 50 e 60 dias de gestação, observaram-se que os cornos e corpo uterino foram semelhantes, ou seja, apresentaram grande atividade mucopolissaridea nas regiões de mucosa, endométrio e tecido conjuntivo, revelada a partir da marcação azul de toluidina. A composição foi confirmada pela marcação forte ao anticorpo Anti-CS e fracamente ao Anti-HS. Em cutia, Oliveira (2016) completa haver semelhança entre o corno e o corpo uterino, onde apresentaram composição dos GAGs da matriz extracelular, tendo sido encontrado o CS, DS, AH e o HS, com decréscimo nos níveis de GAGs totais ao longo da gestação. Da mesma forma, Endo & Yosizawa (1975) em coelhas e Gomes et al. (2013) em camundongas citam como principais GAGs presentes no útero, o CS, DS e o HS. Em mulheres, Nasciutti et al. (2006) encontraram como GAG predominante no endométrio o CS, seguido pelo DS e HS, corroborando com nossos estudos.

Em ovinos da raça Morados Nova, aos 30 dias de gestação, a cérvix apresentou marcação positiva a partir da coloração de azul de toluidina nas regiões de mucosa e submucosa, além disso, a coloração de gomori revelou grande quantidade de tecido conjuntivo na submucosa. Tais estruturas foram positivas para Anti-CS e Anti-HS, no entanto foram marcações fracas. Por sua vez, Fosang et al. (1984) relataram em ovelhas que mudanças na matriz extracelular da cérvix são vistas já no terço

inicial de gestação, com o aumento da síntese de DS, queda nos níveis de proteoglicanos e ácido hialurônico no terço médio e aumento do AH a termo, acompanhado pela destruição das fibras de colágeno e invasão de células inflamatórias, fonte potencial de colagenase e proteinase. Da mesma forma, em cutias, Oliveira (2016) relata que os principais GAGs encontrados foram DS e HS, com baixas concentrações de CS. Já Souza et al. (2014) no rato albino, citam como GAGs predominantes deste órgão o HS e uma mistura formada por CS e DS. Difere ainda, os relatos de Maillot, Stuhlsatz, Mohanaradhakrishnan, & Greilling (1979), onde verificaram que os principais GAGs encontrados na cérvix de mulheres gestantes foram o queratan sulfato (QS), o DS, CS e o AH. Os autores acrecentaram ainda que na gestação ocorreu um aumento significativo do QS e redução de DS e CS, com aumento considerável no momento do parto e aumento significativo do AH no pós-parto. Da mesma foram, em cadelas, Linharattanaruksa et al. (2014), descrevem que o AH foi o GAG predominante na cérvix, estando presentes também o CS, DS, QS e HS em menores concentrações. Toda via, foi visto uma variação muito grande entre os tipos de GAGs encontrado na cérvix entre as diversas espécies, isso pode está relacionado ao tempo gestacional diferente ou até mesmo as particularidades individuas.

No tocante a vagina aos 50 dias de gestação, foi fortemente positiva na mucosa e submucosa ao azul de toluidina, o que mostra a existencia de secreção mucopolissaridea no órgão. Já a partir do tricômio de gomori constatou-se que a submucosa foi rica em tecido conjuntivo estando entre as fibras musculares. Tais estruturas foram confirmadas com forte marcação Anti-CS, todavia o anticorpo Anti-HS foi fortemente marcado na mucosa e fracamente na submucosa. Semelhante aos nossos achados, Oliveira (2016) relata que em cutias, os GAGs predominantes na vagina foram o DS, CS e o HS, com pequenas concentrações de AH. Da mesma forma, Ruano et al. (2011) analisando os GAGs na vagina de ratas, observaram que há diminuição dos GAGs totais e do DS em fêmeas gestantes e após o parto comparado ao tecido de fêmeas não gestantes, tendo como GAG predominante o DS. Já em mulheres,

no período fértil, Bezerra et al. (2004) verificaram como glicosaminoglicanos padrões para o órgão uma predominância de DS, seguido de concentrações menores de CS e HS.

No que tange a relação útero/placenta (UT/PT) e placentoma dos ovinos, observou-se que aos 50 dias a marcação ao azul de toluidina foi positiva, revelando grande atividade mucopolissacaridea. Já aos 30 dias, apontou-se uma relação UT/PT rica em vascularização e com moderado tecido conjuntivo. Tais atividades foram confirmadas a partir da imunohistoquimica, sendo observado forte marcação Anti-CS nas regiões de mucosa, endométrio e placentoma. Já o anticorpo Anti-HS mostrou-se uma marcação fraca na submucosa e forte no interior de vasos sanguineos. Diferentemente aos nossos achados, Greiss & Wagner (1983) estudando os placentomas de ovinos, verificaram que o CS e AH eram os principais GAGs encontrados neste tecido, estando o AH predominante no terço inicial de gestação e praticamente restrito ao mesênquima viloso fetal. Da mesma forma, Ott et al. (1997) em ovinos, complementou que os glicosaminoglicanos estão envolvidos na formação dos placentomas, sendo predominante o AH no estágio inicial da gestação. Já em cutias, Oliveira (2016) relata que a placenta nos estágios inicial, médio e final de gestação, possuíram CS, DS, HS e AH, em diferentes proporções. As maiores concentrações de GAGs foram verificadas na placenta madura e a termo, constituída principalmente de DS e CS. Ainda em roedores, estudando a placenta de ratos no terço médio e final de gestação, Batbayal et al. (2006) utilizando técnica de imunohistoquímica com marcação do decorin, proteoglicano formado por cadeias laterais de CS ou DS, verificaram que a reação se intensificava com o avançar da gestação, estando no rato formado principalmente de CS, sendo que a proporção CS e DS aumentava com a idade. Por sua vez, Lee, Jamieson, & Schafer (1973) relataram em humanos que a maior concentração de GAGs ocorria na placenta jovem em comparação com a placenta a termo, sendo a MEC constituída principalmente de CS e HS e em menor concentração o DS. Sabe-se que existe diversos GAGs participativos na gestação, no entanto chamou-se atenção para o CS associado diretamante na manutenção do estroma placentário, já o HS esteve associado na manutenção da homeostase sanguínea. Sabe-se que o HS apresenta importantes funções

anticoagulantes, prevenindo a formação de trombos na placenta, uma vez que associa-se a antitrombina através de uma sequência de pentassacarídeos (Delorme, Xu, Berry, Mitchell, & Andrew, 1998; Giri & Tollefsen, 2006).

5. CONCLUSÃO

Com base nos resultados, foi visto que os glicosaminoglicanos possuem participação importante no aparelho reprodutor e placentoma no terço inicial da gestação.

Os resultados analisados da imunohistoquímica revelaram que: Atividade Anti-CS esteve fortemente presente na tuba uterina, cornos uterinos, corpo uterino, vagina, relação UT/PT e placentoma. Toda via, a cérvix esteve presente fracamente. Atividade Anti-HS esteve fortemente presente na mucosa vaginal e no interior dos vasos presentes na relação UT/PT. Demais estruturas marcaram-se fracamente. Conclui-se que o principal GAG durante o terço inicial da gestação foi o condroitin sulfato, desempenhando suas funções na remodelação uterina e placentoma permitindo uma gestação satisfatória.

CONTRIBUIÇÃO DOS AUTORES

Herson da Silva Costa: Conceituação (liderança), análise formal (igual); Investigação (liderança); Metodologia (igual); administração do projeto (liderança); redação-rascunho original (liderança); redação–revisão e edição (liderança). Igor Renno Guimarães Lopes: Metodologia (igual), redação–revisão e edição (igual). Gleidson Benevides de Oliveira: Metodologia (igual), redação–revisão e edição (igual). Ana Caroline Freitas Caetano de Sousa: Metodologia (igual), redação–revisão e edição (igual). Ferdinando Vinícius Fernandes Bezerra: Metodologia (igual), redação–revisão e edição (igual). Hugo Alexandre de Oliveira Rocha: Metodologia (igual), redação–revisão e edição (igual). Carlos Eduardo Bezerra de Moura: Redação–revisão e edição (igual). Moacir Franco de Oliveira: Conceituação (igual); análise formal (igual); investigação (liderança); metodologia (igual); administração do projeto (igual); validação (igual); visualização (igual); redação–revisão e edição (igual).

AGRADECIMENTOS

O presente trabalho foi realizado com apoio do Conselho Nacional de Desenvolvimento Científico e Tecnológico (CNPq) – Processo n° 309381 2019-3 e Coordenação de Aperfeiçoamento de Pessoal de Nível Superior - Brasil (CAPES) - Código de Financiamento 001.

REFERÊNCIAS

Batbayal, B.; Ishii, Y.; Nomura, Y.; Watanabe, M.; Yasuko, T.; Nakamura, S. Change in Decorin during Aging of Rat Placenta (2006). *Connective Tissue Research, Nova Iorque*, 47(4), 235-241. https://doi.org/10.1080/03008200600883138.

Baú, E. C.; Nader, H. B.; Dietrich, C. P. Distribution of sulfated glycosaminoglycans in the animal kingdom: widespread occurrence of heparin-like compounds in invertebrates (2000). *Biochemical et Biophysica Acta*, 1475(3), 285-294, https://doi.org/10.1016/S0304-4165(00)00079-9.

Bergqvist, A. S., & Rodríguez-Martínez, H. (2006). Sulphated glycosaminoglycans (S-GAGs) and syndecans in the bovine oviduct. *Animal reproduction science*, 93(1-2), 46-60. https://doi.org/10.1016/j.anireprosci.2005.06.029.

Bezerra, L. R., Feldner, P. C., Kati, L. M., Girão, M. J., Sartori, M. G., Baracat, E. C., ... & Dietrich, C. P. (2004). Sulfated glycosaminoglycans of the vagina and perineal skin in pre-and postmenopausal women, according to genital prolapse stage. *International Urogynecology Journal*, 15(4), 266-271. https://doi.org/10.1007/s00192-004-1150-z.

Coloianu, M.; Oancea, A.; Zarnescu, O. Histochemistry and immunocytochemistry of glycosaminoglycans in sow oviduct (1997). *Review Roumain de Biologie Animals*, *Bucareste*, 42(1), 63-71.

CONSELHO FEDERAL DE MEDICINA VETERINÁRIA. Dispõe sobre procedimentos e métodos de eutanásia em animais. Resolução n. 714, de 20 de junho de 20 de junho de 2002. Disponível em <http:// www.cfmv.org.br/menu_cfmv/legislacao/resolucoes/resolucao_714.htm.

Cubas, J. J. M., Simões, R. S., Oliveira-Filho, R. M., Simões, M. J., Baracat, E. C., & Soares-Jr, J. M. (2010). Glycosaminoglycan distribution in the rat uterine cervix during the estrous cycle. *Clinics*, 65, 703-708. https://doi.org/10.1590/S1807-59322010000700009.

Delorme, M. A., Xu, L., Berry, L., Mitchell, L., & Andrew, M. (1998). Anticoagulant dermatan sulfate proteoglycan (decorin) in the term human placenta. *Thrombosis research*, 90(4), 147-153. https://doi.org/10.1016/S0049-3848(98)00035-8.

Dreyfuss, J. L., Regatieri, C. V., Jarrouge, T. R., Cavalheiro, R. P., Sampaio, L. O., & Nader, H. B. (2009). Heparan sulfate proteoglycans: structure, protein interactions and cell signaling. *Anais da Academia Brasileira de Ciencias*, 81(3), 409-429.

El Maradny, E. M. A. D., Kanayama, N., Kobayashi, H., Hossain, B., Khatun, S., Liping, S., Kobayashi, T., & Terao, T. (1997). The role of hyaluronic acid as a mediator and regulator of cervical ripening. *Human Reproduction (Oxford, England)*, 12(5), 1080-1088. https://doi.org/10.1093/humrep/12.5.1080.

Endo, M., & Yosizawa, Z. (1975). Glycosaminoglycans and acidic glycoproteins in rabbit uterus under estrogenic conditions. *Biochimica et Biophysica Acta (BBA)-General Subjects*, 404(2), 274-280. https://doi.org/10.1016/0304-4165(75)90334-7.

Fosang, A. J., Handley, C. J., Santer, V., Lowther, D. A., & Thorburn, G. D. (1984). Pregnancy-related changes in the connective tissue of the ovine cervix. *Biology of reproduction*, 30(5), 1223-1235. https://doi.org/10.1095/biolreprod30.5.1223.

Fraser, J. R. E., Laurent, T. C., & Laurent, U. B. G. (1997). Hyaluronan: its nature, distribution, functions and turnover. *Journal of internal medicine*, 242(1), 27-33. https://doi.org/10.1046/j.1365-2796.1997.00170.x.

Giri, T. K., & Tollefsen, D. M. (2006). Placental dermatan sulfate: isolation, anticoagulant activity, and association with heparin cofactor II. *Blood*, 107(7), 2753-2758. https://doi.org/10.1182/blood-2005-09-3755.

Gomes, R. C. T., Maioral, G. C. C. C., Verna, C., Patriarca, M. T., Nader, H. B., Simões, R. S., Baracat E. D., & Soares Jr, J. M. (2013). Hyperprolactinemia changes the sulfated glycosaminoglycan amount on the murine uterus during the estrous cycle. *Fertility and sterility*, 100(5), 1419-1427. https://doi.org/10.1016/j.fertnstert.2013.06.048.

Greiss Jr, F. C., & Wagner, W. D. (1983). Glycosaminoglycans: Their distribution and potential vasoactive action in the nonpregnant and pregnant ovine uterus. *American Journal of Obstetrics and Gynecology*, 145(8), 1041-1047. https://doi.org/10.1016/0002-9378(83)90863-3.

Dietrich, C. P. (1984). A model for cell-cell recognition and control of cell growth mediated by sulfated glycosaminoglycans. *Brazilian Journal of Medical and Biological Research= Revista Brasileira de Pesquisas Medicas e Biologicas*, 17(1), 5-15.

Veterinaria, N. A. (2012). International committee on veterinary gross anatomical nomenclature. Ithaca, *New York: World Association of Veterinary Anatomists.*

Lee, T. Y., Jamieson, A. M., & Schafer, I. A. (1973). Changes in the composition and structure of glycosaminoglycans in the human placenta during development. *Pediatric Research*, 7(12), 965-977. https://doi.org/10.1203/00006450-197312000-00005.

Linharattanaruksa, P., Srisuwatanasagul, S., Ponglowhapan, S., Khalid, M., & Chatdarong, K. (2013). Collagen and glycosaminoglycan profiles in the canine cervix during different stages of the estrous cycle and in open-and closed-cervix pyometra. *Journal of Veterinary Medical Science*, 13-0114. https://doi.org/10.1292/jvms.13-0114.

Lopes, C. C., Dietrich, C. P., & Nader, H. B. (2006). Specific structural features of syndecans and heparan sulfate chains are needed for cell signaling. *Brazilian journal of medical and biological research*, 39(2), 157-167. https://doi.org/10.1590/s0100-879x2006000200001.

Von Maillot, K., Stuhlsatz, H. W., Mohanaradhakrishnan, V., & Greiling, H. (1979). Changes in the glycosaminoglycans distribution pattern in the human uterine cervix during pregnancy and labor.

American Journal of Obstetrics and Gynecology, 135(4), 503-506. https://doi.org/10.1016/0002-9378(79)90440-X.

Merle, B., Durussel, L., Delmas, P. D., & Clézardin, P. (1999). Decorin inhibits cell migration through a process requiring its glycosaminoglycan side chain. *Journal of cellular biochemistry*, 75(3), 538-546. https://doi.org/10.1002/(SICI)1097-4644(19991201)75:3<538::AID-JCB17>3.0.CO;2-Y.

Nader, H. B., Dietrich, C. P., Buonassisi, V., & Colburn, P. (1987). Heparin sequences in the heparan sulfate chains of an endothelial cell proteoglycan. *Proceedings of the National Academy of Sciences*, 84(11), 3565-3569. https://doi.org/10.1073/pnas.84.11.3565.

Nader, H. B., Ferreira, T. M., Paiva, J. F., Medeiros, M. G., Jeronimo, S. M., Paiva, V. M., & Dietrich, C. P. (1984). Isolation and structural studies of heparan sulfates and chondroitin sulfates from three species of molluscs. *Journal of Biological Chemistry*, 259(3), 1431-1435. https://doi.org/10.1016/S0021-9258(17)43424-7.

Nasciutti, L. E., Ferrari, R., Berardo, P. T., Souza, M. L., Takiya, C. M., Borojevic, R., Abrão, M. S., & Silva, L. C. F. (2006). Distribution of chondroitin sulfate in human endometrium. Micron, 37(6), 544-550. https://doi.org/10.1016/j.micron.2005.12.005.

Oliveira, G. B. D. (2016). Perfil dos glicosaminoglicanos, morfologia do sistema reprodutor feminino e desenvolvimento pós-implantacional em cutias (Dasyprocta leporina Linnaeus, 1758).

Oliveira, G. B. D., Vale, A. M. D., Santos, A. C. D., Moura, C. E. B. D., Rocha, H. A. D. O., & Oliveira, M. F. D. (2015). Composition and significance of glycosaminoglycans in the uterus and placenta of mammals. *Brazilian Archives of Biology and Technology*, 58, 512-520. https://doi.org/10.1590/S1516-8913201500281.

Ott, T. L., Wiley, A. A., & Bartol, F. F. (1997). Effects of stage of gestation and uterine ligation on ovine placentome development and glycosaminoglycans. *Journal of animal science*, 75(4), 1053-1062. https://doi.org/10.2527/1997.7541053x.

Ruano, J. M., Feldner, P. C., Takano, C. C., Castro, R. A., Nader, H. B., Sartori, M. G. F., & Girão, M. J. B. C. (2011). Impact of birth in the presence and absence of simulated birth injury on vaginal glycosaminoglycan content. *International urogynecology journal*, 22(12), 1513-1519. https://doi.org/10.1007/s00192-011-1514-0.

Simões, R. S., Oliveira-Filho, R. M., Nader, H. B., & Baracat, E. C. (2012). Glycosaminoglycan profiles in the uterus of adult ovariectomized rats treated with estrogen and progestagen. *European Journal of Obstetrics & Gynecology and Reproductive Biology*, 165(2), 265-270. https://doi.org/10.1016/j.ejogrb.2012.08.022.

Souza, G. N., Camano, L., Araujo Junior, E., Nader, H. B., Medeiros, V., Martins, J. R. M., & Souza, E. (2014). The expression of glycosaminoglycans and proteoglycans in the uterine cervix of albino rats after local hyaluronidase infusion. *The Journal of Maternal-Fetal & Neonatal Medicine*, 27(9), 879-886. https://doi.org/10.3109/14767058.2013.845159.

CAPÍTULO 5 – UTERUS/PLACENTA RATIO AND APPENDAGES OF MORADA NOVA SHEEP AT DIFFERENT GESTATIONAL AGES

(Artigo experimental)

SUBMETIDO NA ANIMAL REPRODUCTION

QUALIS: Quadriênio 2013-2016: A2 / **NOVO QUALIS:** A4
FATOR DE IMPACTO (2020): 1.807

Basic ResearchArticle

Uterus/placenta ratio and appendages of Morada Nova sheep at different gestational ages

Herson da Silva Costa[1] (https://orcid.org/0000-0003-4148-2395), Ana Caroline Freitas Caetano de Sousa[1*] (https://orcid.org/0000-0001-5883-9704), Carlos Eduardo Bezerra de Moura[1] (https://orcid.org/0000-0002-7960-5373), Moises Dantas Tertulino[1](https://orcid.org/0000-0002-3878-4264),Antônio Chaves de Assis Neto[2] (https://orcid.org/0000-0002-6260-661X), Alexsandra Fernandes Pereira[3](https://orcid.org/0000-0003-2137-854X),Moacir Franco de Oliveira[1] (https://orcid.org/0000-0002-6269-0823)

[1]Departamento de Ciências Animais, Universidade Federal Rural do Semi-Árido, Mossoró, RN,Brasil.

[2]Departamento de Cirurgia, Faculdade de Medicina Veterinária e Zootecnia, Universidade de São Paulo, São Paulo, SP, Brasil.

[3]Departamento de Biociências, Universidade Federal Rural do Semi-Árido, Mossoró, RN, Brasil.

* Correspondence: Ana Caroline Freitas Caetano de Sousa, carolfreitas04@outlook.com.

Abstract

Morada Nova sheep are typical of the northeast region and have the ability to reproduceseveral times a year. This particularity has aroused the interest of research, which seeks to understand whether there are differences between breeds, animals or even between gestational stages compared to other sheep. Thus, the objective of this study was to describe the morphology of the placenta and its relationship with the uterus, as well as its extraembryonic appendages during the initial trimester of pregnancy. A total of 10 ewes synchronized for seven days were used, with the use of intravaginal sponges and applications of eCG and prostaglandin F2alpha; they were later submitted to natural

mating and the pregnancies were confirmed by ultrasound. The material collected referred to the 15th, 20th, 30th, 40th, 50th and 60thpost-copulation days, with the reproductive system, placenta and extraembryonic attachmentsbeing collected and submitted to macroscopic, morphometric and microscopic analysis. They have a cotyledonary type placenta and chorioallantoic placentation. Placentomes were smaller at 20 days of gestation and larger at 60 days, having a concave morphology in a row along the horn and uterine body; moreover, hematomas were observed at 20 days of gestation. Histologically, a circular plancentoma was observedat 20 days of gestation, compact and well adhered to the endometrium; a loose uterus/placenta relationship was observedat 60 days with evident chorionic villi. The epithelium of the uterine mucosa and caruncle was simple cubic, with mononucleated and binucleated trophoblastic cells forming the chorionic region. Regarding the extraembryonic appendages, it was seen that the umbilical cord was composed of two arteries, two veins and an allantoic duct, only differing in their position in the juxtafetal and juxtaplacental regions. The allantois and amnion had a simple squamous epithelium, and mesenchyme was present at all ages.

Keywords: Appendages, Morphology, Reproduction, Placentation, Sheep.

Introduction

Morada Nova sheep belong to the *Ovisaries* species, and are bovine ruminant mammals of the Caprinae sub-family. It is believed that sheep were domesticated by men around 12,000 to 13,000 BC, becoming an animal of paramount importance to humanity over time, providing the greatest source of alternatives for subsistence with its great economic opportunity, using sheep breeding for meat, dairy, wool and leather (Viana, 2008).

The sheep species is generally considered to be seasonally polyestrous, meaning that mating occurs in a certain season of the year in a cyclical manner (Machado, 2007), mainly presenting periods of estrous activity in the autumn and winter seasons when luminosity is decreasing, and its anestrus period in the other seasons when the luminosity is increasing (Sasa et al., 2002). However, the Morada

Nova breed is typical of the Brazilian northeast region where the four seasons are not well defined, and thus they begin to cycle several times during the year. Such particularities have aroused research interests in order to understand whether there are differences between breeds, animals or even between gestational stages.

In this regard, the literature addresses descriptive studies during the initial trimester of pregnancy in cattle (Assis Neto, 2005), buffaloes (Morini et al., 2008) and brown brocket deer (Ferreira et al., 2011). There are general reports for sheep(Hafez, 1995; Dyce; Sack; Wensing, 2010) and specific reports during the final trimester in crossbred breeds (Oliveira, 2017). However, there are no data in the literature related to appendages and placenta during the initial trimester in the Morada Nova breed.

Thus, the present study aims to describe the morphology of the placenta and its relationship with the uterus, as well as its extraembryonic attachments during the initial trimester of pregnancy. The information will be important to better understand the evolution of placental structures and thus contribute to future studies involving reproductive pathologies.

Material and methods

Sheep, experiment location and bioethics

A total of 10 ewes of the Morada Nova breed with ages ranging from 12 to 18 months were used in this study, which were kept at the PEA Studies Center (*NEPEA*) of the Universidade Federal Rural do Semi-Árido (UFERSA), Mossoró, RN, Brazil. The project was previouslysubmitted and approved by the Ethics Committee on the Use of Animals (CEUA) with the following protocol no. 23091.013528/2018-48.

Estrus induction protocol

The estrus synchronization protocol was implemented using intravaginal sponges containing 60 mg of medroxyprogesterone acetate (MAP, Progespon, Sytex, Argentina) for 7 days, and

prostaglandin F2alpha (Prolysis, [0.150mg/2ml]) at a dose of 1ml/animal and equine chorionic gonadotropin (eCG) (Folligon, [5000IU/10ml]) at a dose of 500IU/Animal (1ml/animal) were bothappliedintramuscularly in a single dose24 hours before sponge removal. The female was grouped with the male 5 timescounting from the removal of the pessaryafter 24 hours, being every 12 hours for 3 days, and the matings were visually monitored. The observation time was 1 to 2 hours on average.

When mating occurred, day "one" of pregnancy was considered the day after the last mating. Pregnancies were confirmed by transrectal ultrasonography (infinit i5V, Ultramedic®) prior to collections.

Euthanasia protocol

The ewes were euthanizedonce pregnancy was confirmed.To do so, they were initially submitted to the anesthetic protocol with 12-hour fasting and 8-hour water fasting. Pre-anesthetic medication (MPA) was subsequently performed by administering 1% xylazine (dose - 0.1 $mg.kg^{-1}$) by via IM. Next, anesthetic induction was performed after 5 minutes with administration of ketamine at 10% (dose - 2.0 $mg.kg^{-1}$) viaIM, and the anesthetic plane was observed after 10 minutes; then, potassium chloride 19.1% (dose - 1ml/kg) was administered via IV. The ewe's death was confirmed by the absence of heartbeat using a stethoscope. Finally, the abdominal cavity was opened and the female reproductive system was removed for further analysis. Study ages were 15, 20, 30, 40, 50, and 60 days post-coupling.

Macroscopy and morphometry

The placentomes were macroscopicallyanalyzed with a stereomicroscopic magnifying glass (Zeiss model Stemi DV4), after which they were photodocumented (canon digital camera) and described in terms of their external morphological characteristics. Then, they were measured using a digital caliper (Mitutoyo model 500-147-10) and weighed on an analytical scale (AL200C, Marte, Brazil). They were subsequentlyfixed and maintained by immersion in a 3.7% aqueous solution of formaldehyde. The body mass of the ewes was measured with a scale.

Light microscopy

Fragments of reproductive organs were collected and fixed in a 4% paraformaldehyde solution buffered with 0.1 M sodium phosphate, pH 7.4 for 72 hours. They were subsequently dehydrated in increasing concentrations of ethanol, diaphanized in xylene, embedded in paraffin and then obtained histological sections from 5 to 7µm in a microtome (LEICA RM2235), which were stained with hematoxylin-eosin, gomoritrichome and blue 0.1% toluidine and then analyzed and photographed under a light microscope (Leica DM 500 HD) with a camera attached (LEICA ICC50W). The nomenclature adopted to describe the results was the International Committee on Veterinary Gross Anatomical Nomenclature (2012).

Statistical analysis

Data were expressed as mean and standard deviation values using the Minitab version 16.0statistical program (State College, PA: Minitab). After analyzing the parametric assumptions, statistical differences between the days studied for the different variables were obtained by ANOVA (One-Way ANOVA) followed by the Tukey's testwhen parametric. Non-parametric variables were evaluated by the Kruskal-Wallis test. Whenever necessary, the data underwent logarithmic transformation. The significancelevelestablishedwas5%.

Results

The Morada Nova breed has a bipartite uterus (uterus bipartitus), as it has a septum that separates the two horns and a prominent uterine body (Figure 1). However, as the animal becomes pregnant, the gravid uterus undergoes changes in volume and thus loses symmetry of the bipartite pattern, as evidenced at 60 days (Figure 1).

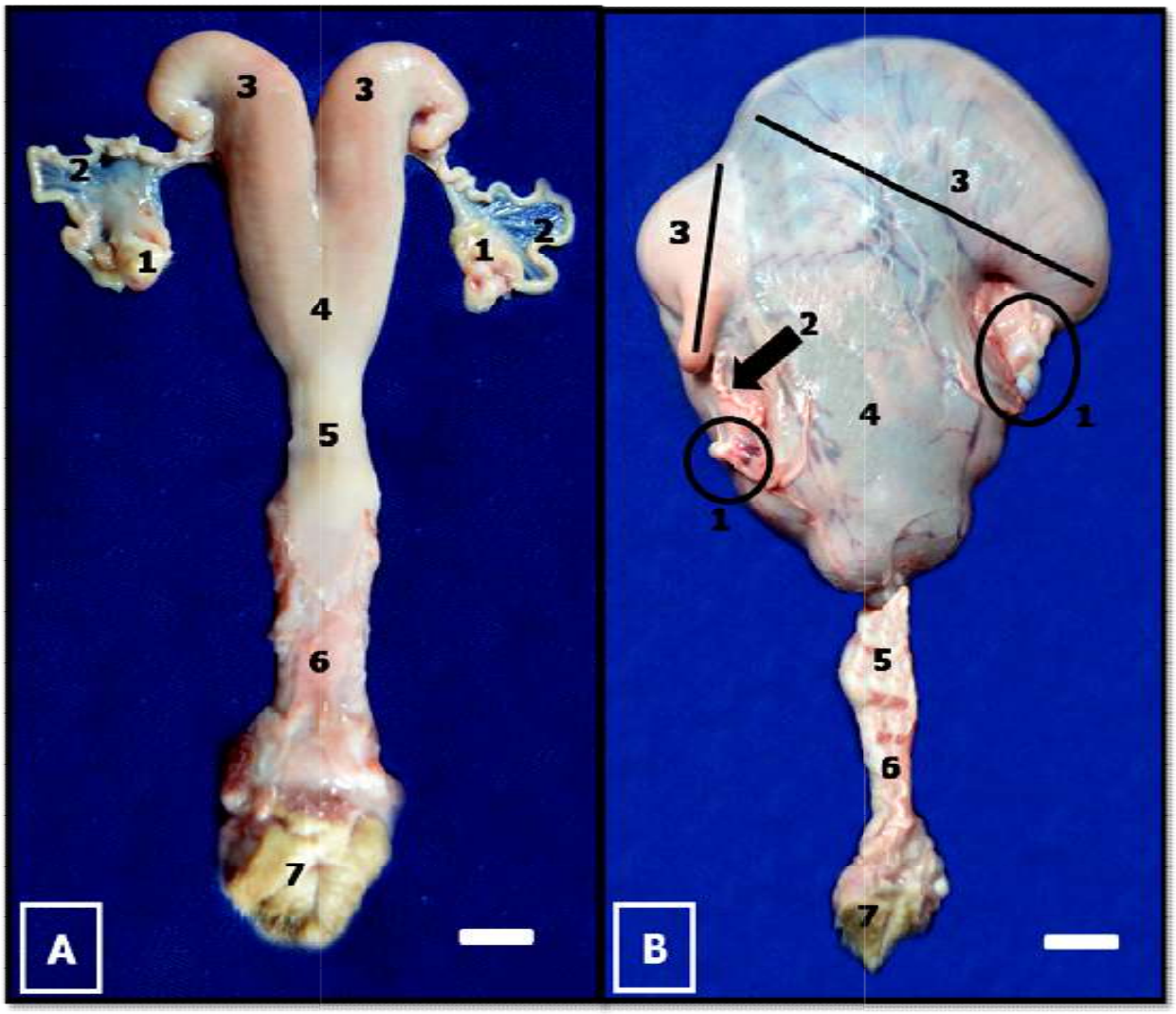

Figure 1. Female reproductive system of Morada Nova sheep. In A, negative control (non-pregnant), the ovaries (1), fallopian tube (2), uterine horns (3), uterine body (4), cervix (5), vagina (6) and vulva (7) are observed.). In B, the 60-day gestation is observed, where the ovaries (1), fallopian tubes (2), uterine horns (3), uterine body (4), cervix (5), vagina (6) can be observed. and vulva (7). Bar=1 cm.

With regard to the placenta, it is known that the sheep species has, macroscopically, the cotyledonary placenta, as the chorionic villi appear grouped in well-defined circular regions called cotyledons. These cotyledons develop in aglandular regions of the endometrium known as caruncles, which are thickenings of the sub-epithelial tissue of the uterus, which unite with the fetal cotyledons

forming the placentome (Figure 2 and 3). It was seen that the placentomes increase in size with the advancement of pregnancy, being very evident when comparing the ages of 15 days of gestation and 60 days (Figures 3A and 3B). It was also verified that the placentomes had a concave morphology and that they were arranged in a row along the uterine horn and body (Figure 2B).

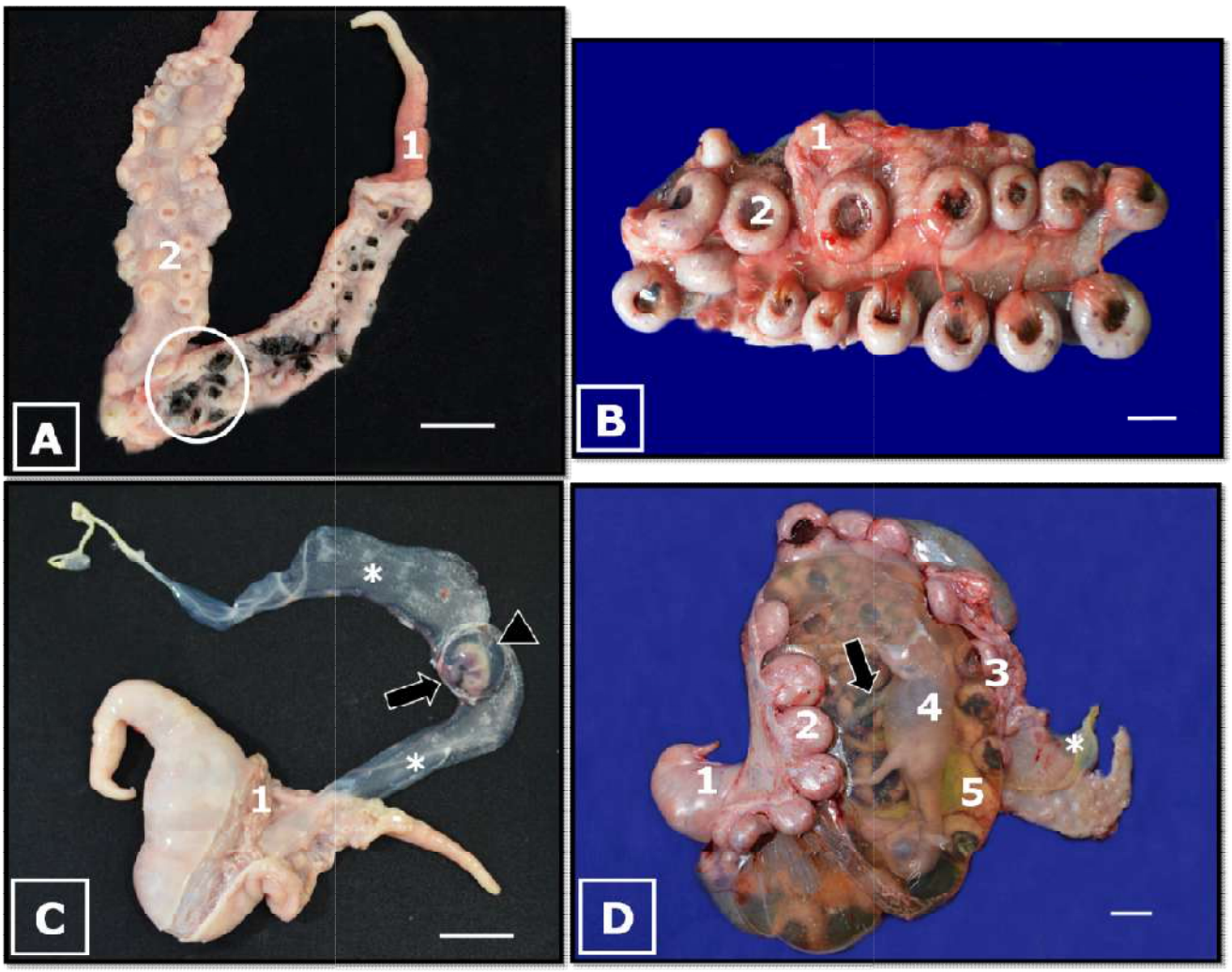

Figure 2. Gestational morphology in Morada Nova sheep. In A, gestation at 20 days, where the uterine horn (1), placentomas (2) and hematoma area (circle) were observed. In B, gestation at 60 days, where the uterine horn (1) andplacentomes (2) were observed. In C, uterus/attachment ratio at 20 days, where uterine horn (1), embryo (arrow), amnion (arrowhead) and allantois (*) were evidenced. In D, uterus/appendage ratio at 60 days, where uterine horn (1), maternal side placentome (2), fetal side placentome (3), embryo (4), amnion (5), allantois (*) and umbilical cord (arrow). Bar=1 cm.

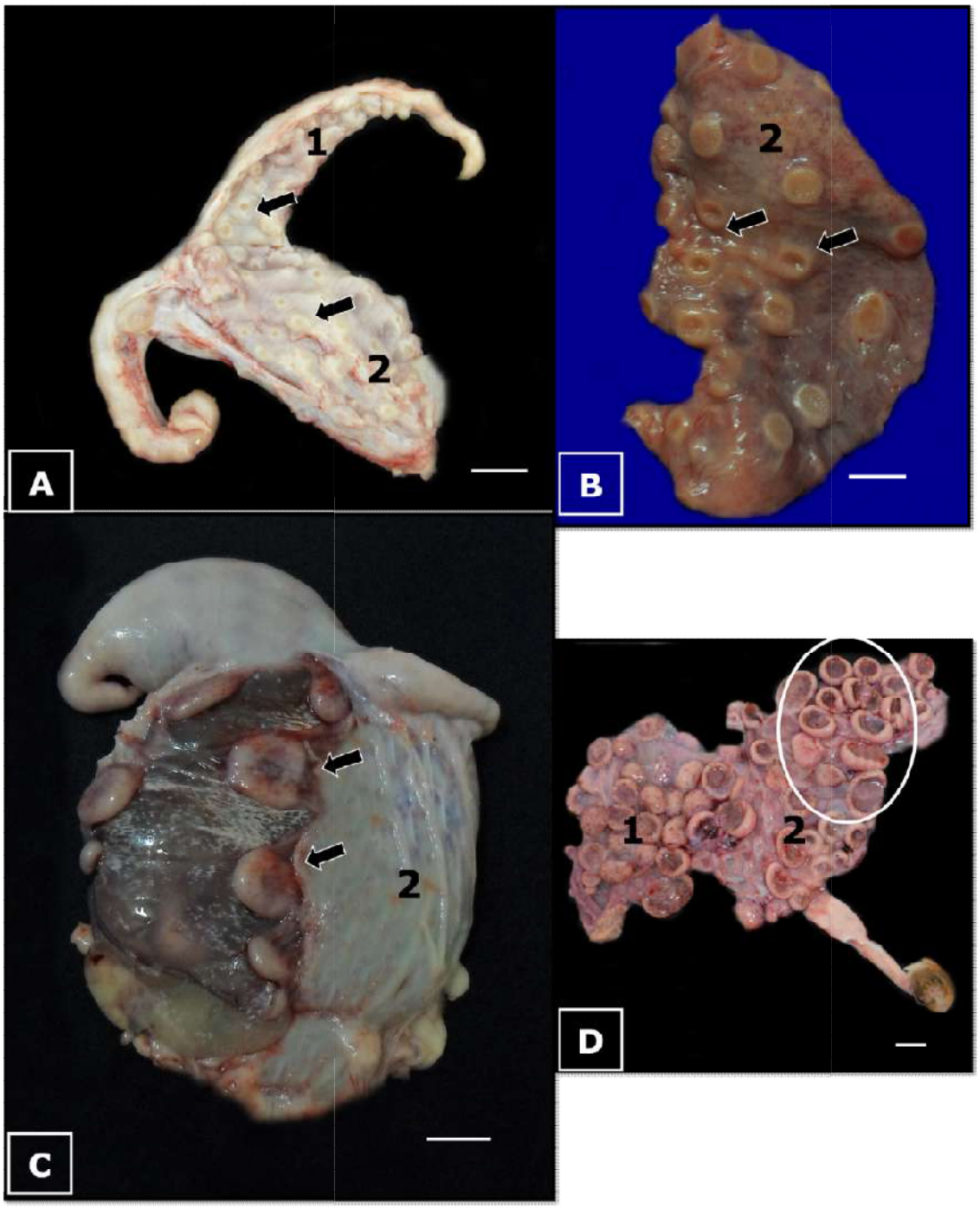

Figure 3. Morphology of the genital system of Morada Nova sheep in the initial phase of pregnancy. In A, gestation at 15 days. Note the uterine horn (1), uterine body (2) and placentomes (arrow). In B, gestation at 30 days. It is verified: part of the uterine body (2) and placentomes (Arrow). In C, gestation at 40 days, where uterine body (2) and placentomes (Arrow) are evident. In D,

gestation at 50 days, where the uterine horn (1), uterine body (2) and placentomes (Arrow) can be observed. Bar=1 cm.

In this aspect, it was morphometrically observed that the variables increase with age, showing higher and statistically different values at 60 days of gestation (Table 1). It was seen that some placentomes were impregnated with bloodat 20 days of gestation, forming hematomas, which are important in the transfer of nutrients such as iron to the embryos (Figure 2). The ages analyzed herein reveal the chorioallantoic type regarding placentation, meaning when there is interaction of the chorion and allantois appendages during pregnancy (Figure 2).

Table 1. Mean values ± standard deviation of placentomes of Morada Nova ewes.

Variables	Period						p-value (ANOVA)
	15days	20 days	30 days	40 days	50 days	60 days	
No. of placentomes	77.0	82.0	90.0 ± 2.83b	104.0 ± 8.49b	123.5 ± 4.95a	137.5 ± 6.36a	0.005*
Placentome length (mm)	7.0 ± 1.47c	8.22 ± 0.89c	11.9 ± 1.78bc	15.38 ± 3.46b	23.19 ± 4.92a	25.27 ± 9.63a	<0.001**
Placentome diameter (mm)	6.97 ± 1.34c	8.01 ± 0.79c	11.45 ± 1.15bc	13.45 ± 1.5b	18.34 ± 4.04ab	20.04 ± 4.59a	<0.001**
Placentome thickness (mm)	5.55 ± 0.99c	7.73 ± 0.98c	11.03 ± 0.86b	13.21 ± 1.45ab	14.2 ± 1.36a	15.22 ± 2.48a	<0.001*

Placentome weight (g)	0.64 ± 0.12b	0.89 ± 0.17b	1.26 ± 0.27b	1.75 ± 0.55b	2.77 ± 1.4ab	4.42 ± 2.75a	0.001**
Sheep weight (kg)	30.0	30.1.0	33.05 ± 4.31a	28.75 ± 3.18a	35.75 ± 0.35a	31.25 ± 7.42a	0.543

a,b,c Means followed by different letters on the line means statistical difference (p<0.05 – Tukey's test); * Statistical significance (p <0.05 – Tukey's test);** Statistical significance (p <0.05 – Kruskal-Wallis test).

Histologically, some differences were seen regarding the uterus/placental interaction. At 15, 20, 30, 40 and 50 days of pregnancy, the placentomes were more circular, compact and well adhered to the endometrium, with the cotyledon or chorionic villi region being less evident (Figure 4). In the 60-day gestation, a loose uterus/placenta interaction was evidenced, that is, it detaches easily (Figure 4G). Furthermore, it was observed that the placentome had very evident chorionic villi (Figure 4G), mesenchyma and evident vascularization (Figures 5B and D). The placentome epithelium was of the simple cubic type (Figures 5A and C), with mononucleated trophoblastic cells occupying a greater proportion and binucleated trophoblastic cells in a lesser proportion, forming the cotyledonary region (Figure 5B).

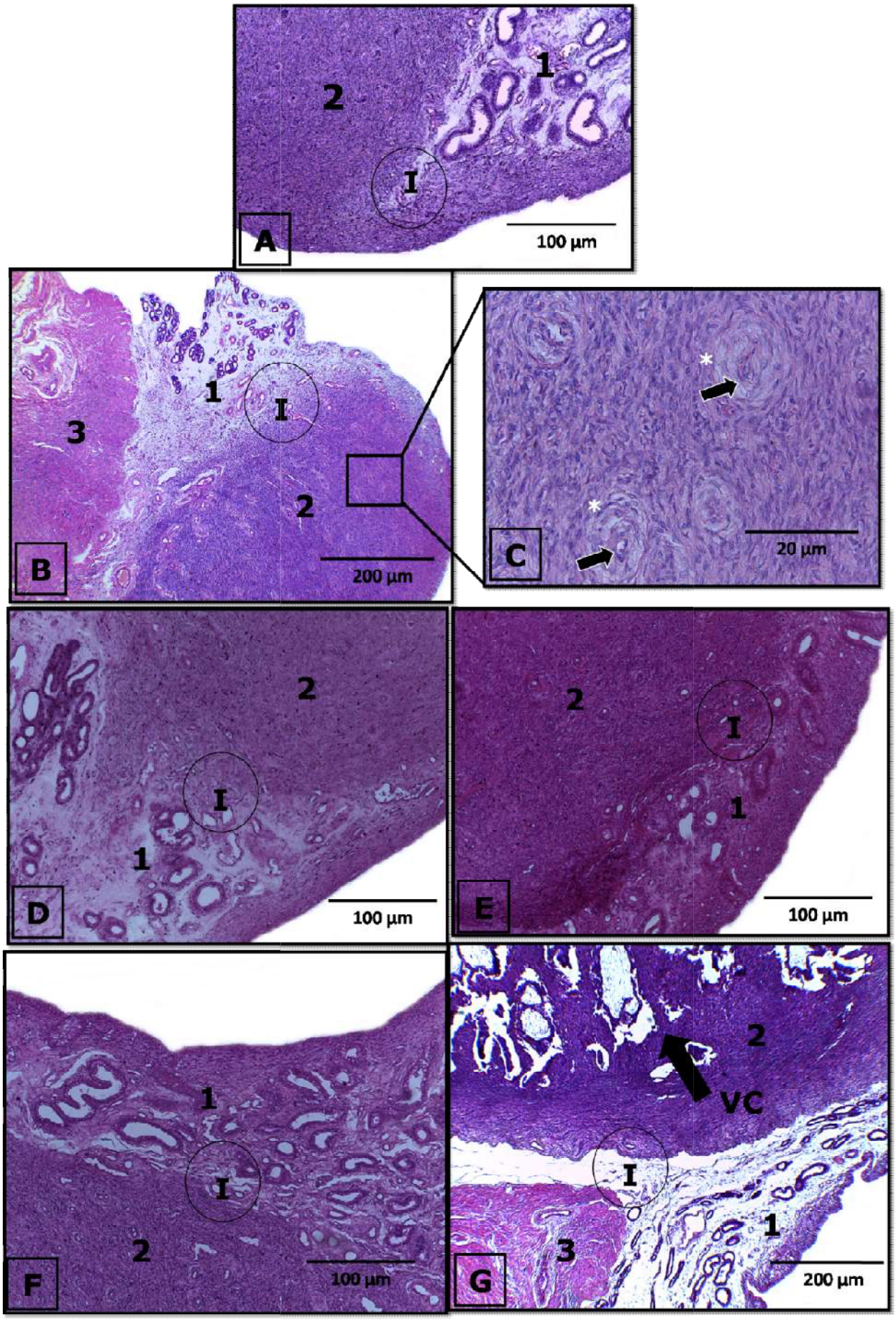
A
2
1
I
100 µm
B
3
1
I
2
200 µm
C
20 µm
D
2
I
1
100 µm
E
2
I
1
100 µm
F
1
I
2
100 µm
G
2
VC
I
1
3
200 µm

Figure 4. Uterus/placental interaction in sheep during early pregnancy. In A, gestation at 15 days, the endometrium (1), placentome (2) and the uterus/placental interaction (I) are verified. In B, gestation at 20 days, the endometrium (1), placentome (2), myometrium (3) and the uterus/placental interaction (I) are observed. In C, an enlargement of the previous figure, showing the caruncle (*) and cotyledon regions (Arrow). In D, E and F gestation at 30, 40 and 50 days, where the endometrium regions (1), placentome (2) and the uterus/placental interaction (I) are verified, respectively. In G, gestation at 60 days, where the endometrium (1), placentome (2), myometrium (3), cotyledonary chorionic villi (VC) and the uterus/placental interaction (I) were evidenced. Hematoxylin and Eosin staining.

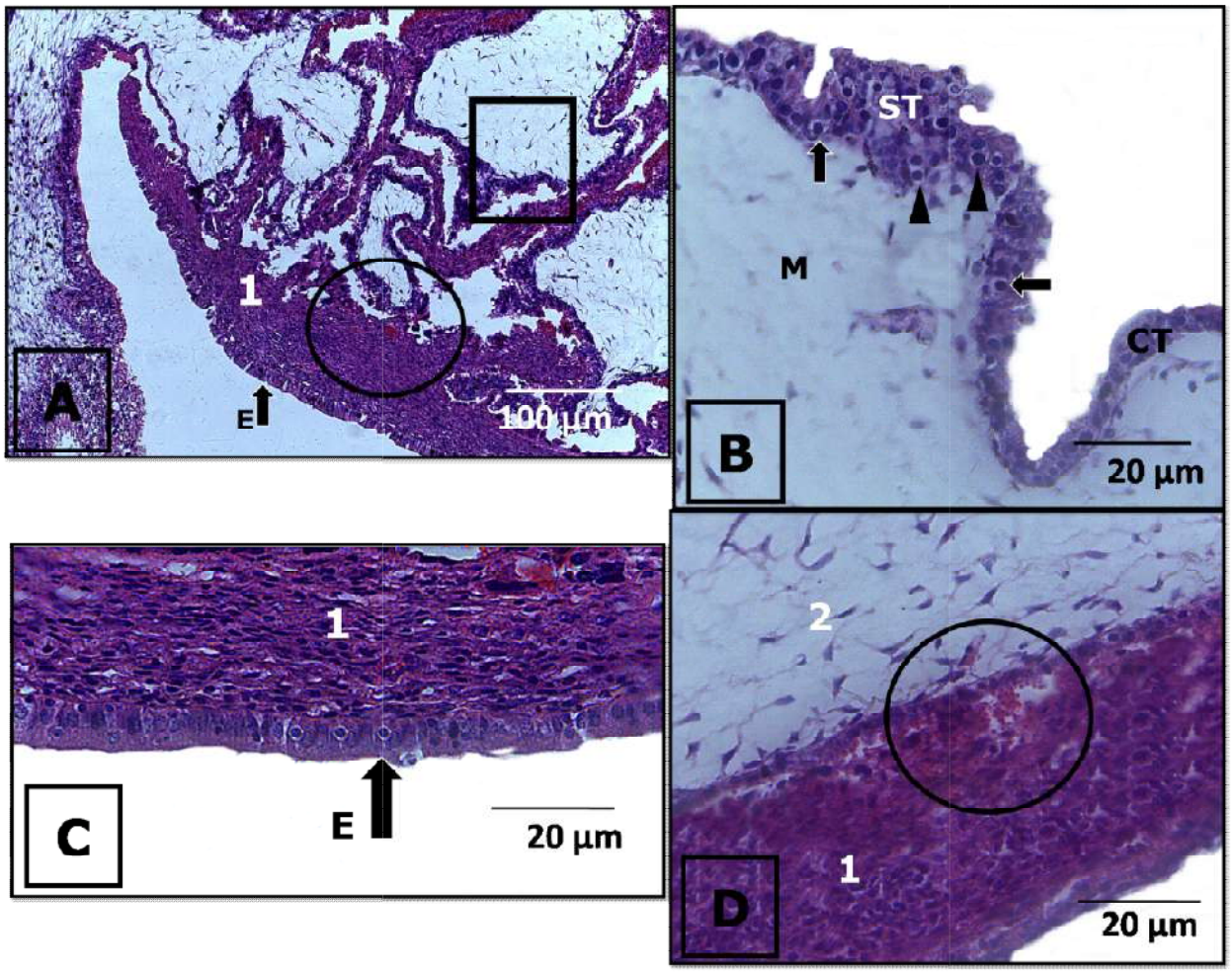

Figure 5. Placentoma at 60 days of gestation. In A, the caruncle (1), mucosal epithelium (E), cotyledon (square) and maternal vascularization (circle) can be seen. In B, there is an increase in the square region of the previous figure, where the cytotrophoblast (CT), syncytiotrophoblast (ST), mesenchyme (M), mononucleated cells (Arrow) and binucleated cells (Cabeça de satã) can be observed. In C, an increase in figure A is observed, where the simple cubic epithelium (E) and caruncle (1) can be seen. In D, there is a procession of the circular region of figure A, where maternal vascularization is evident with the presence of red blood cells (circle), caruncle (1) and mesenchyme (2). Hematoxylin and Eosin staining.

Differential analysis of toluidine blue revealed high mucopolysaccharide activity in the endometrial gland and placentome regions (Figure 6A and B). We can observe and differentiate the uterine mucosaregionfrom the Gomori stain, an endometrium rich in vascularization and placentome (Figure 6C and D).

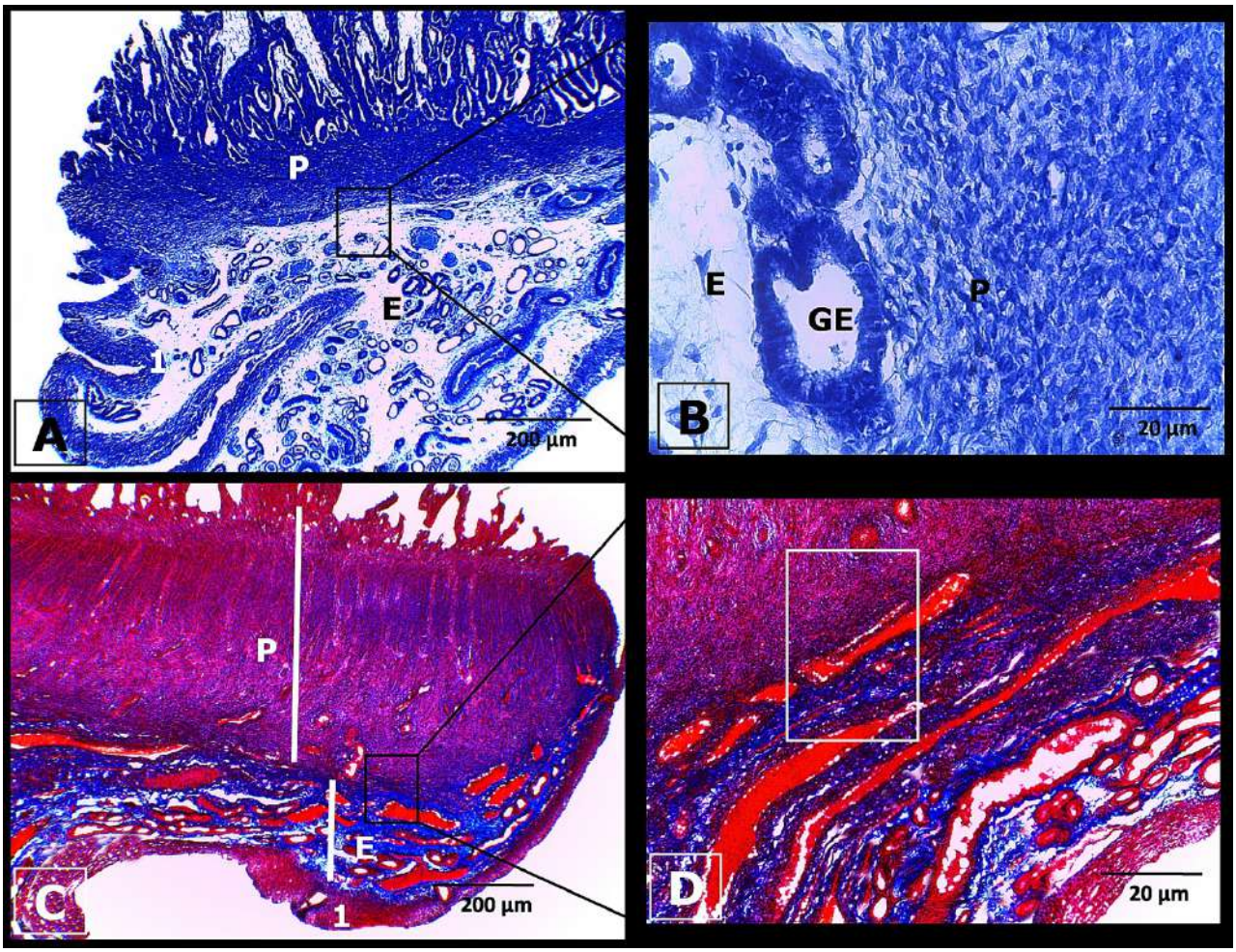

Figure 6. Uterus/placental ratio in sheep. In A and B, gestation at 50 days, where the uterine epithelium (1), endometrium (E), placentome (P) and endometrial gland were observed, regions with intense positive mucopolysaccharide activity in toluidine blue. In C and D, gestation at 30 days, where the uterine epithelium (1), endometrium (E), placentome (P) and uterus/placental ratio (square) were observed, well delimited regions in the gomori trichrome stain.

Regarding the attachments of sheep ontogeny, umbilical cord, allantois, amnion and chorion were also described. The umbilical cord represented a slightly flattened cylindrical structure containing vessels surrounded by a conjunctival mass with a gelatinous appearance, peripherally covered by the amniotic epithelium, which projects from the fetus to the placental connection with the uterus. The vessels correspond to two arteries, two veins and an allantoic duct characterized by the transitional epithelium (Figure 7B), however, there was a difference in the position between the constituents of the umbilical cord, in the juxtafetal and juxtaplacental regions, with the arteries and umbilical veins parallel to the allantoic duct in the juxtafetal portion (Figure 7A). In the juxtaplacental portion, it was found that the arteries were in an oblique position and the veins were parallel to the duct (Figure 7C).

Regarding fetal membranes, it was seen that the allantois is a translucent membrane and had a simple cubic epithelium and ample mesenchyme, closed and forming a slightly amber colored fluid-filled vesicle containing suspended particles (Figure 7D and E). The amniotic membrane has translucent aspects, it was composed of a simple squamous epithelium supported by little mesenchyme when compared to the allantois and, like the allantois, it also contained fluid inside, in this case associated with fetal protection (Figure 7F). The chorion, the fetal membrane, which together with the allantois makes up the placenta, was constituted by one or more layers of cubic cells, corresponding to the trophoblastic cells that were closely related to the uterine epithelium (Figure 7G).

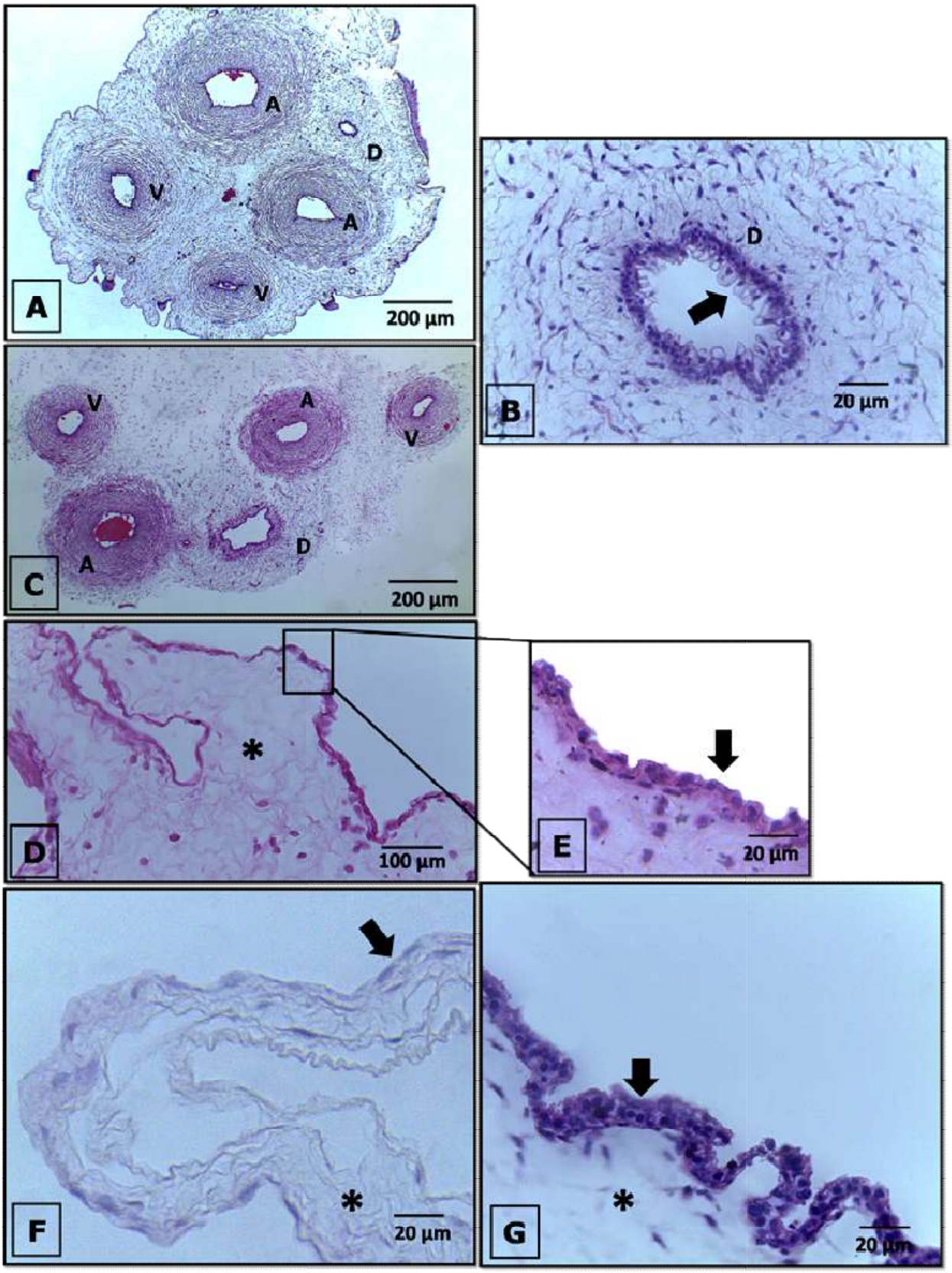
A
A
D
V
A
V
200 µm
B
D
20 µm
C
V
A
V
A
D
200 µm
D
*
100 µm
E
20 µm
F
*
20 µm
G
*
20 µm

Figure 7. Embryonic appendages at 60 days of gestation, sheep. In A, umbilical cord juxtafetal portion, where fetal artery (A), fetal vein (V) and allantoid duct (D) were evidenced. In B, an enlargement of the allantois duct (D) showing the transitional epithelium (arrow). In C, portion and juxtaplacental umbilical cord, where the fetal artery (A), fetal vein (V) and allantoid duct (D) can be observed. In D, allantoic membrane, where mesenchyme is seen (*). In E, enlargement of the previous figure, showing the simple cubic epithelium (arrow). In F, amniotic membrane, with the presence of simple squamous epithelium (arrow) and mesenchyme (*). In G, observed the chorionic membrane, where it shows the trophoblast cells (arrow) and mesenchyme (*). Hematoxylin and Eosin staining.

Discussion

Studies related to sheep reproduction, especially morphophysiological aspects of the reproductive and placental apparatus have already been described in the literature (Getty, 1986; Hafez, 1995; Dyce; Sack; Wensing, 2010). However, there are still some gaps, such as variations during pregnancy or even between ruminants and different breeds.

The sheep placenta is cotyledonary type, being formed by the union of the fetal cotyledons and maternal caruncles, which formed the placentomes, with the placentomesbeing impregnated with hematomasobserved at 20 days of gestation. Our findings are in agreement with those described by Myagkaya and Vreeling-Sindelarova (1976), Murai and Yamauchi (1986) and Pereira et al. (2001), respectively, in crossbred sheep, cattle and buffalo, where they reported the presence of hematomas from 70 days of gestation, 150 days and between 7 to 9 months. Hematomas are considered a source of iron for embryonic development, as maternal red blood cells are phagocytosed and digested by the trophoblast (Myagkaya and Vreeling-Sindelarova, 1976). However, it is important to highlight that this difference between species is perhaps related to the gestation time, which are different, being 5 months (sheep), 9 months (cattle and buffalo).

It was histologicallyseen that the plancentoma proved to be circular, compact and well adhered to the endometrium at 20 days of gestation, while a fragile uterus/placenta relationship, very evident chorionic villi and presence of mesenchyme was observedat 60 days of gestation, in addition to observing the mononucleated and binucleated (giant) trophoblastic cells forming the cotyledonary region. A similar result was described by Assis Neto (2005) when he reported that the bovine placenta was formed by binucleated giant trophoblastic cells and mononucleated trophoblastic cells, and both have characteristics of globular cells with clear cytoplasm. Likewise, Morini et al. (2008) reported the existence of a chorionic membrane consisting of rounded cells and a large nucleus in buffaloes, being called mononuclear (one nucleus) and giant (more than one nucleus). A different finding was found by Oliveira (2017) when studying placenta of crossbred sheep supplemented in the final trimester of gestation, who observed that trinucleated trophoblastic cells were present between mononucleated and giant cells from 50 days of gestation. Likewise, Winsatt (1980) described that he found cells with up to seven nuclei in ruminants.

The Morada Nova breed is characterized ashaving the chorioallantoic typeplacentation, formed by the interaction of the chorion and allantois. These findings are similar to those found in brown brocket deer, as Ferreira et al. (2011) describe that chorioallantoic placentation was observedin the gestation at approximately 30 days (CR = 13mm). This is in contrast to what was described by Assis Neto (2005) in cattle, who reported the presence of a functional yolk sac between 15-70 days of gestation, characterizing choriovitelline placentation at this stage. Moreover,Morini et al. (2008) reports choriovitelline placentation between 17-30 days in buffalos. Thus, such differences seem to be related to gestational time. Additional studies should be carried out to determine whether the yolk sac is present in the species and when its regression occurs.

Regarding the extraembryonic membranes, it was observed that the amnion in the present species was composed of a simple squamous epithelium with little mesenchyme, responsible for fetal protection. The allantois had a simple squamous epithelium, ample mesenchyme and macroscopically

well vascularized in sheep. Our results are similar to those reported by Morini et al. (2008), as these authors reportedthat the buffalo allantois is a thin membrane formed by the simple squamous epithelium, where the cells mostly have an elongated shape, often tending to become flattened, both in relation to the nucleus and the cytoplasm. Assis Neto (2005) characterized bovine amniotic membrane cells as having a uniform and organized morphology, in addition to having a simple and continuous squamous epithelium, corroborating our study. This was also similarly evidenced in brocket deer, where Ferreira et al. (2011) reports that the amnion and allantois were histologically formed by squamous cells.

Conclusion

Based on the results, it was possible to conclude that there are differences between the uterus/placenta ratio at 20 days and 60 days of gestation, and the chorioallantoic type placentation was observed. Regarding the extraembryonic membranes, amnion and allantois had similar morphology throughout the initial trimester of pregnancy. The embryonic cord has two arteries, two veins and an allantoic duct, only differing in their position in relation to the juxtafetal and juxtaplacentalregions throughout development.

Acknowledgements

ThisstudywaspartlyfinancedbytheCoordenação de Aperfeiçoamento de Pessoalde Nível Superior – Brasil (*CAPES*, Financecode 001) andtheConselho Nacional de Tecnologiae Desenvolvimento Científico (CNPq).

References

Assis Neto A.C.Desenvolvimento placentário em bovinos obtidos por gestações naturais e por fecundação *in vitro*[dissertation].São Paulo: Universidade de SãoPaulo; 2005. Portuguese.

Dyce KM,SackWO,Wensing CJG. Tratado de Anatomia Veterinária. Rio de Janeiro: Elsevier; 2010. p. 834.

Ferreira AO, Morini AC, Favaron PO, Passos CC, Campos DB, MiglinoMA, Guerra RR. Avaliação morfológica das membranas fetais e da placenta de *Mazamagouazoubira* (veado-catingueiro) de vida livre no terço inicial da gestação. Pesq. Vet. Bras. 2011; 31(7):631–635.https://doi.org/10.1590/S0100-736X2011000700015.

Getty R. Sisson/Grossman Anatomia dos Animais Domésticos. 5nd ed. Rio de Janeiro: Guanabara Koogan;1986. p.1377-1391.

Hafez ESE. Reprodução Animal. 6nd ed. São Paulo: Manole Ltda., 1995. p. 582.Machado RUI. Ovinocultura: controle da verminose, mineralização, reprodução e cruzamentos na Embrapa Pecuária Sudeste. 1nd ed. São Carlos: Embrapa Pecuária Sudeste;2007. p.28-38.

MoriniAC, Barbosa PLG, Rodrigo V, Junior JCM, FrancioliALR, Martins DS, Verechia FPT, Favaron PO, Ambrósio CE, Miglino MA. Caracterização das membranas fetais em búfalas no terço inicial da gestação. Pesq. Vet. Bras. 2008; 28(9):437-445.https://doi.org/10.1590/S0100-736X2008000900008.

Murai T, Yamauchi S. Erythrophagocytosis by the trophoblast in a bovine placentome. J-SRAGE. 1986; 48(1):74-87. 10.1292/jvms1939.48.75. PMid: 3959386.

Myagkaya G, Vreeling-Sindelarova H. Erythrophagocytosis by cells of the trophoblastic epithelium in the sheep placenta in different stages of pregnancy. Acta Anatomica. 1976; 95(2):234-248.10.1159/000144616. PMid:961355

Oliveira GAAC. Desenvolvimento placentário em ovelhas mestiças Doper x Santa Inês suplementadas nos terços finais de gestação [Dissertation]. São Paulo: Universidade Estadual Paulista. 2017. Portuguese.

Sasa A, Teston DC, Crivellenti TL, Rodrigues PA, Silva ECF, Coelho LA, Schalch E. Concentrações plasmáticas de progesterona em borregas lanadas e deslanadas durante o período de abril a novembro no estado de São Paulo. R. Bras. Zootec. 2022; 31(3):1150-1156.

Viana JGA. Panorama geral da ovinocultura no mundo e no Brasil. RevistaOvinos.2008; 4(12).

Winsatt WA. Observations on the morphogenesis, cytochemistry and significance of the binucleate giant cells of the placenta of ruminants. Am. J. Anat. 1980; 159(2):209-243.10.1002/aja.1000890204. PMid: 14894441.

CAPÍTULO 6 – MORPHOLOGY OF THE FEMALE REPRODUCTIVE SYSTEM DURING THE INITIAL TRIMESTER OF PREGNANCY IN MORADA NOVA SHEEP

(Artigo experimental)

SUBMETIDO NA JOURNAL OF MORPHOLOGY

QUALIS: Quadriênio 2013-2016: B1 / **NOVO QUALIS:** A2

FATOR DE IMPACTO (2020): 1.804

Morphology of the female reproductive system during the initial trimester of pregnancy in Morada Nova sheep

Herson da Silva Costa[1,2], João Vitor de Oliveira Gurgel[1*], Radan Elvis Matias de Oliveira[1,2], Ana Caroline Freitas Caetano de Sousa[1], João Augusto Rodrigues Alves Diniz[1,2],Carlos Eduardo Bezerra de Moura[2], Alexandre Rodrigues Silva[2],Moacir Franco de Oliveira[1,2]

[1]Applied Animal Morphophysiology Laboratory - LABMORFA, Department of Animal Sciences,Federal Rural University of Semi-Árido - UFERSA, Mossoró-RN, 59625-900, Brazil.
[2]Postgraduate Program in Animal Science, Department of Animal Sciences, Federal Rural University of Semi-Árido - UFERSA, Mossoró-RN, 59625-900, Brazil.

*joaovitoroliveiragurgel@hotmail.com

Acknowledgements

This We would like to thank the Federal Rural University of Semi-Árido (UFERSA), National Council for Scientific and Technological Development (CNPq) and Coordination for the Improvement of Higher Education Personnel (CAPES).

This study was financed by the *Coordenação de Aperfeiçoamento de Pessoal de Nível Superior* – Brasil (CAPES, Finance code 001).

Abstract

The objective of this study was to describe the female reproductive system during the initial trimester of pregnancy. Thus, 10 ewes were used and submitted to estrus synchronization. Pregnancies were confirmed by transrectal ultrasonography. The animals were subsequently euthanized. Next, the ewes were studied on days 15, 20, 30, 40, 50, and 60 post-coupling. Breeder samples were collected and analyzed by macroscopy, morphometry and microscopy. The ovaries present an epithelium which varied from squamous to simple cubic. The fallopian tube was divided into mucosa, with its cylindrical pseudostratified epithelium lining with secretory and ciliatedcells, submucosa, muscle and serosa. The uterine horns were histologically divided into three layers: the endometrium, myometrium and perimetrium. There was a difference in the endometrial region between the ages of 15 and 50 days

of gestation, since it presented a simple cylindrical and simple cubic epithelium, respectively. The uterine body has a simple cylindrical epithelium and numerous endometrial glands, which in turn have a simple cubic epithelium. The cervix was histologically constituted by mucosa, muscle and serosa. The mucosa varied from a pseudostratified epithelium to a simple cubic ciliated epithelium, rich in loose connective tissue distributed among the muscle fibers. The vagina has a stratified squamous keratinized epithelium rich in loose connective tissue distributed among the muscle fibers. It is concluded that the results demonstrate differences in the uterine horns at ages of 15 and 50 days of gestation, which shows an evolution in the morphology of the organ and thus maintain the pregnancy.

Keywords: Sheep; Gestation; Morphology; Hormone.

1.Introduction

The Morada Nova breed is one of the main native sheep breeds in the Northeast region of Brazil, characterized by being small and well adapted to the climatic conditions of the semi-arid region (Gurgel et al., 1992). Given this importance, the species has sparked several studies, especially on its reproduction, with the aim of providing important information to improve reproductive efficiency and animal production.

In this aspect, studies involving the reproduction of ruminants are scarce in the literature, for example there are descriptions of the uterus, fallopian tube and ovary of buffaloes (Aires, 2003), morphology of the cervix of goats (Conde Junior et al., 2012) and morphology of the ovary in bovine females (Souza et al., 2014). Studies addressing general aspects in sheep have been reported (Hafez and Hafez, 2004; Dyce et al., 2010). Thus, due to the lack of data involving the morphology of the breeder (ewe) during pregnancy and the importance of completing this gap in the literature, this study is necessary.

In view of the above and seeking better understanding of the reproduction of the Morada Nova ewe, the present study aimed to describe the female reproductive system during the initial trimester of

gestation, so that the findings can contribute to the biology of the species, as well as to make a comparison between different breeds.

2.Materials and methods

2.1.Sheep, experiment location and bioethics

A total of 10 ewes of the Morada Nova breed were used, with ages ranging from 12 to 18 months, which were kept at the PEA Studies Center (NEPEA) of the Universidade Federal Rural do Semi-Árido (UFERSA), Mossoró, RN, Brazil. The project was previouslysubmitted and approved by the Ethics Committee on the Use of Animals (CEUA) with the following protocol no. 23091.013528/2018-48.

2.2.Estrus induction protocol

An estrus synchronization protocol was used with intravaginal sponges containing 60 mg of medroxyprogesterone acetate (MAP, Progespon, Sytex, Argentina) for 7 days. Next, 24 hours before the removal of the sponges, prostaglandin F2alpha (Prolise, [0.150mg/2ml]) at a dose of 1ml/animal and equine chorionic gonadotropin (eCG) (Folligon, [5000IU/10ml]) at a dose of 500IU/Animal (1ml /animal)were applied intramuscularly (IM) in a single dose. After 24 hours counting from the pessary removal, the female was grouped with the male for 5 times, meaning every 12 hours for 3 days, and the mating sessions were visually monitored. The observation time was 1 to 2 hours on average.

When mating occurred, day “one” of pregnancy was considered the day after the last mating. Pregnancies were confirmed by transrectal ultrasonography (infinit i5V, Ultramedic®) prior to collections.

2.3.Euthanasia protocol

Once pregnancy was confirmed, the animals were euthanized. To do so, they were initially submitted to the anesthetic protocol with 12-hour fasting and 8-hour water fasting. Pre-anesthetic medication (MPA) was subsequently performed by IM administering 1% xylazine (dose - 0.1 $mg.kg^{-1}$). Then anesthetic induction was performed after 5 minutes with administration of ketamine at 10 % (dose - 2.0 $mg.kg^{-1}$) by the IM route, and the anesthetic plane corresponding to stage III and plane II was observedafter 10 minutes. Next, 19.1% potassium chloride (dose - 1ml/kg) was administered by IV. The death of the animal was confirmed through the absence of a heartbeat using a stethoscope (CFMV, 2002). Finally, the abdominal cavity was opened and the female reproductive system was removed for further analysis. The study ages were days 15, 20, 30, 40, 50, and 60 post-coupling.

2.4.Macroscopy and morphometry

The ovaries, uterus and vagina were macroscopically analyzed with a stereomicroscopic magnifying glass (Zeiss model Stemi DV4). Then, they were measured with a digital caliper ("Mitutoyo", model 500-147-10) and cotton thread, and soon after they were weighed with an analytical scale (AL200C, Marte, Brazil). They were subsequentlyfixed and maintained by immersion in a 3.7% aqueous solution of formaldehyde. The ewe's body mass was measured using a scale.

2.5.Light microscopy

Fragments of reproductive organs were collected and fixed in a 4% paraformaldehyde solution buffered with 0.1 M sodium phosphate, pH 7.4 for 72 hours. They were subsequently dehydrated in increasing concentrations of ethanol, cleared in xylene, embedded in paraffin and then histological sections from 5 to 7µm were obtained in a microtome (LEICA RM2235), which werestained with hematoxylin-eosin, gomori'strichome and 0.1% toluidine and then analyzed and photographed under a light microscope (Leica DM 500 HD) with a camera attached (LEICA ICC50W). The nomenclature

adopted to describe the results was the International Committee on Veterinary Gross Anatomical Nomenclature (2012).

2.6.Scanning Electron Microscopy (SEM)

Fragments of reproductive organs were collected and fixed in a 2.5% glutaraldehyde solution buffered with 0.1 M sodium phosphate at pH 7.4 for 48 hours. It was washed in 0.1 M phosphate buffer at pH 7.4 and then post-fixed in 0.5% osmium tetroxide for 40 minutes, followed by three washes in distilled water and then subjected to the dehydration process with increasing concentrations of alcohol (30%, 50%, 70%, 90% and 100%). After dehydration, the samples were metallized after they were fixed in a "Stub" type support by the "sputtering" method. Finally, they were observed in a scanning electron microscope (LEO VP®435- Carls-Zeis, Oberkochen, Germany).

2.7.Statistical analysis

Data were expressed as mean and standard deviation values using the Minitab statistical program (State College, PA: Minitab) version 16.0. After analyzing the parametric assumptions, statistical differences between the days studied in the different variables were obtained by ANOVA (One Way ANOVA) followed by the Tukey's test when parametric. Non-parametric variables were evaluated by the Kruskal-Wallis test. The data underwent logarithmic transformation whenever necessary. The significance level established was 5%.

3.Results

The ovaries have an ellipsoid to irregular shape, light yellow to white color and a smooth to rough surface, with different sizes between antimeres. These organs are partially surrounded by a layer of adipose tissue and located in the sublumbar region, caudal to the kidneys and attached to the abdominal wall by the mesovarium. It was histologicallycomposed of a cortical and a medullary

region, being surrounded by an epithelium that varied from squamous to simple cubic and resting on a basement membrane. It was possible to observe mature follicles in the ovarian cortex with the absence of oocytes, while the corpus luteum was clearly visible in the studied specimens. The medullary region was smaller in relation to the cortical region, showing the vessels, ovarian stroma and loose tissue (Figure 1).

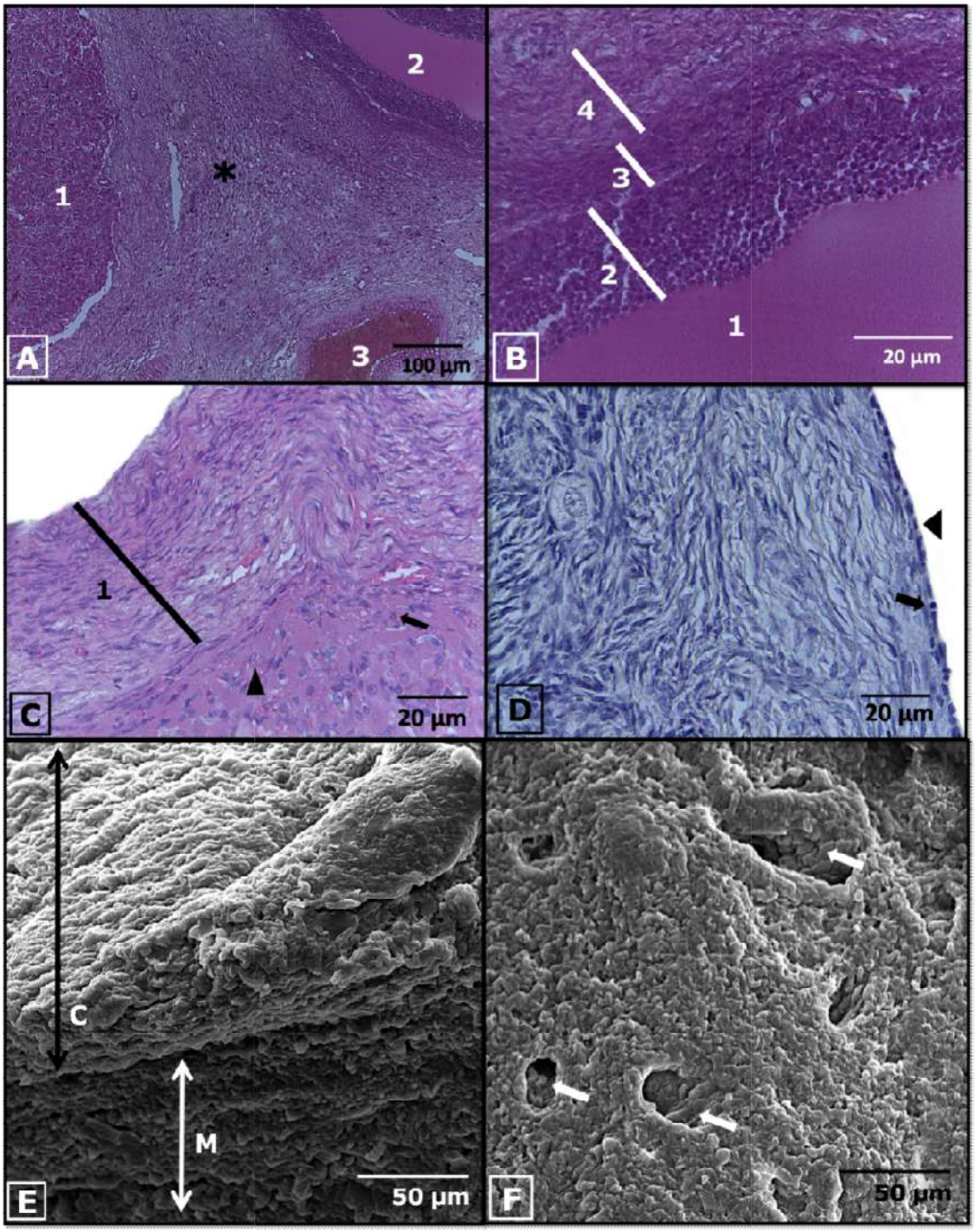

Figure 1- Morphology of the ovary in the morada nova ewe at 40 days of gestation. In A, the corpus luteum (1), ruptured mature follicle (2), artery (3) and ovarian stroma (*) were evidenced. In B, a mature follicle was observed, showing the antrum (1), follicular cells (2), theca interna (3) and theca externa (4). In C, the corpus luteum was observed, showing the capsule (1), small luteal cells (arrow) and large luteal cell (arrowhead). In D, simple squamous (arrowhead) and cubic (arrow) epithelium were observed. In E, there was a differentiation between cortex (C) and medulla (M). In F, the ovulation pits in the region of the cortex were evidenced (arrow). A, B and C – HE, D – Trichomio de Gomori, E and F - scanning electron microscopy.

The follicular population in the ovary is quite heterogeneous, and the initial follicles are not clearly observed in the species. On the other hand, the antral follicles were evidenced and characterized by the presence of a cavity inside filled with follicular fluid, called antrum, absence of oocyte, several layers of granulosis cells and internal and external theca (Figure 1). The corpus luteum showed an abundance of large polyhedral luteal cells and small luteal cells. The findings for ovarian measurements were statistically different, highlighting ages 30 and 60 days (Table 1).

Table 1– Mean values ± standard deviation of ovary and vagina.

Variables	Period						p-value (ANOVA)
	15 days	20 days	30 days	40 days	50 days	60 days	
Ovary length (mm)	14.1 ± 0.57b	12.0 ± 0.42b	17.85 ± 1.98a	14.35 ± 0.24b	14.2 ± 0.41b	18.25 ± 0.93a	0.010**
Ovary width (mm)	12.45 ± 0.21ab	9.3 ± 2.12c	13.33 ± 0.9a	12.28 ± 0.41b	10.65 ± 1.08bc	9.75 ± 0.59c	<0.001*
Ovary thickness (mm)	4.85 ± 0.49c	6.55 ± 0.35c	11.4 ± 0.83[a]	11.4 ± 0.48a	11.05 ± 0.62a	9.25 ± 0.55b	<0.001*
Ovary weight (g)	1.33 ± 0.33b	1.07 ± 0.02c	2.05 ± 0.24a	1.05 ± 0.26c	1.53 ± 0.32ab	2.05 ± 0.23a	0.011**

Vagina length (mm)	80.0	75.8	76.5 ± 2.12bc	92.35 ± 0.64ab	65.0 ± 2.83c	105.0 ± 7.07a	0.002*
Vagina width (mm)	22.9	29.8	31.0 ± 1.41a	20.55 ± 0.92b	33.0 ± 2.83a	32.5 ± 0.71a	<0.001*
Vagina thickness (mm)	15.0	22.0	15.5 ± 2.12c	39.5 ± 2.12a	37.0 ± 2.83a	26.5 ± 2.12b	0.002*
Vagina weight (mm)	10.2	13.8	11.0 ± 0.14a	12.7 ± 0.57a	12.3 ± 0.85a	12.45 ± 0.64a	0.148

a,b,c Means followed by different letters on the line means statistical difference ($p<0.05$ – Tukey's test);
* Statistical significance ($p <0.05$ – Tukey's test);** Statistical significance ($p <0.05$ – Kruskal-Wallis test).

The uterine tube anatomically is a musculomembranous tube with great mobility, coiled and divided into four segments: infundibulum, ampulla, isthmus and utero-tubal junction (Figure 2).

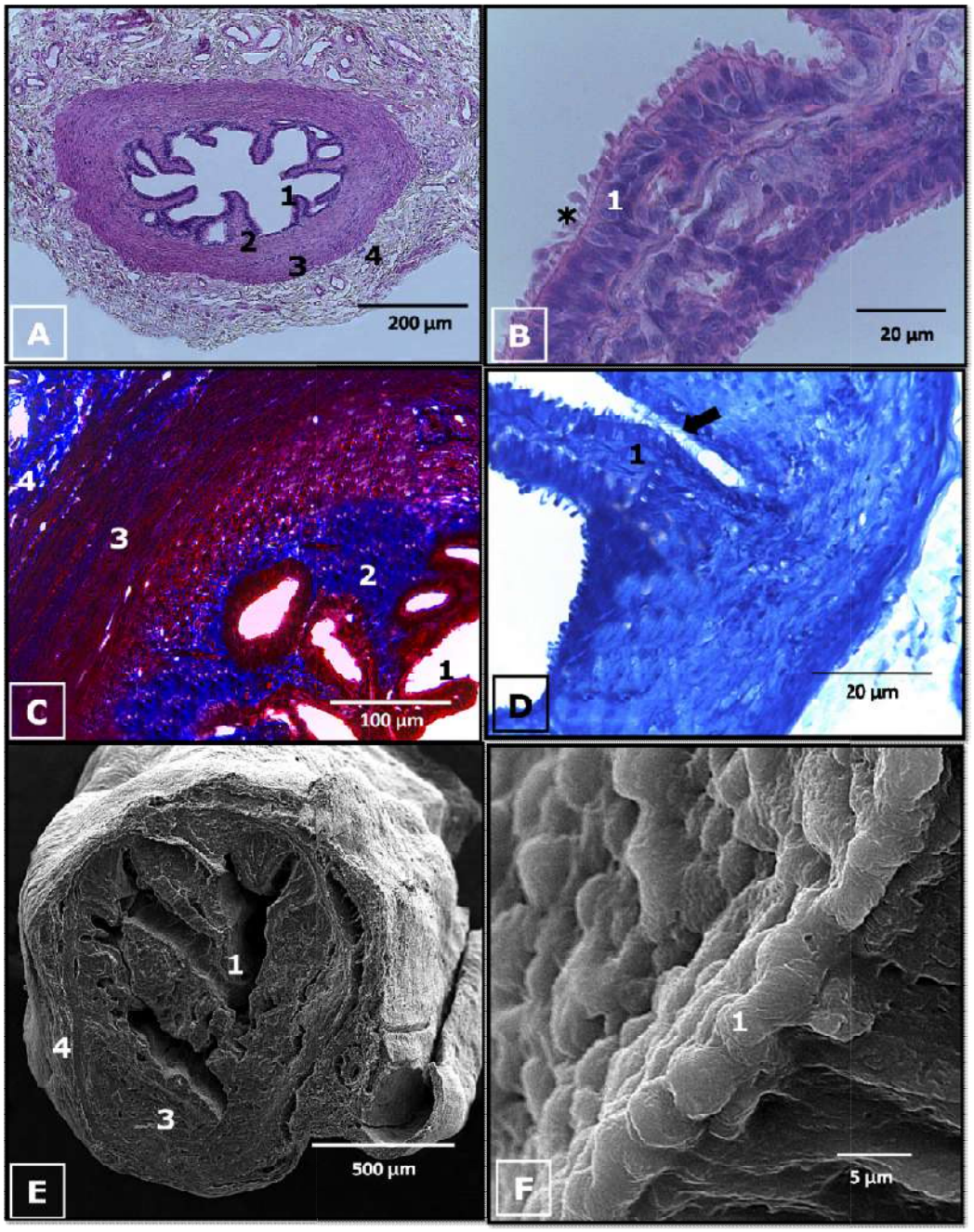

Figure 2- Fallopian tube morphology at 15 days of gestation. In A, mucosa (1), submucosa (2), muscular (3), serous (4) were observed. In B, the cylindrical pseudostratified epithelium with secretory cells (1), ciliated cells (*) was observed. In C, tissue differentiation was observed, being mucosa (1), submucosa (2), muscular (3), serous (4). In D, the mucosa (1), secretion of mucopolysaccharides in the lumen (arrow) was evident. In E, a cross-section was observed showing the mucosa (1), muscular (3), serous (4). In F, short mucosal microvilli were observed (1). A and B – HE, C – GomoriTrichome, D – Toluidine blue, E and F - Scanning electron microscopy.

The fallopian tube is histologically divided into: mucosa, with its cylindrical pseudostratified lining epithelium with secretory and ciliated cells and lamina propria, which supports the mucosal folds; submucosa composed of loose connective tissue; muscle, which includes a longitudinal and a circular layer; and the serosa. The ciliated cells are responsible for transporting oocytes inside the uterine tube and a large number of cilia are formedduring the beginning of the follicular phase, enabling the development of a richly ciliated epithelium during the ovulation period. Secretory cells actively produce and secrete proteins and glycoproteins into the fallopian tube lumen, forming the fluid. The mucosa was observed to have short microvilli by scanning electron microscopy of the fallopian tube (Figure 2). The measurements revealed many variations between ages, such as weight greater at 60 days of gestation (Table 2).

Table 2 – Mean values ± standard deviation of the uterine region.

Variables	Period						p-value
	15 days	20 days	30 days	40 days	50 days	60 days	(ANOVA)
Tube length (mm)	130.5 ± 6.36c	159 ± 4.24ab	163.9 ± 9.71a	140.25 ± 3.3c	74.33 ± 0.82d	151.5 ± 2.65b	<0.001*
Tube width (mm)	2.09 ± 0.05ab	1.95 ± 0.21ab	1.53 ± 0.26b	2.03 ± 0.22ab	2.35 ± 0.39a	1.83 ± 0.25ab	0.018*
Tube thickness (mm)	2.03 ± 0.03ab	1.8 ± 0.14ab	1.35 ± 0.31b	1.88 ± 0.17ab	2.4 ± 0.54a	1.18 ± 0.17b	<0.001*
Tube weight (g)	0.52 ± 0.05b	0.79 ± 0.03ab	0.75 ± 0.26ab	0.63 ± 0.1ab	0.63 ± 0.15ab	1.0 ± 0.18a	0.001*

Horn length(mm)	112.5 ± 3.54c	138.5 ± 3.54b	136.75 ± 3.3b	114.5 ± 4.8c	97.5 ± 9d	164.25 ± 4.35a	<0.001*
Horn width (mm)	46.5 ± 2.12b	39.5 ± 0.71bc	37.25 ± 2.5c	40.5 ± 2.65b	49.25 ± 5.06ab	59.0 ± 6.78a	<0.001*
Horn thickness (mm)	38.0 ± 5.66ab	46.5 ± 6.36a	39.0 ± 2.16a	44.25 ± 5.12a	40.5 ± 3.42a	28.0 ± 2.16b	<0.001*
Horn weight (g)	17.75 ± 1.48c	20.95 ± 1.06c	37.4 ± 3.24b	41.8 ± 2.19b	37 ± 3.74b	102.25 ± 8.73a	<0.001*
Body length (mm)	57.0	64.3	69.5 ± 2.12c	117.5 ± 2.12b	147.5 ± 3.54a	107.5 ± 3.54b	<0.001*
Body width (mm)	85.0	81.9	79.0 ± 2.83b	89.5 ± 4.95b	115.5 ± 7.78a	92.0 ± 1.41b	<0.001*
Body thickness (mm)	72.0	80.0	86.0 ± 5.66a	82.5 ± 6.36a	90.0 ± 2.83a	78.5 ± 2.12a	0.180
Body weight (g)	7.6	9.8	15.0 ± 0.28b	23.2 ± 1.41b	24 ± 1.41b	74 ± 5.66a	0.001*
Cervix length (mm)	50.0	58.8	63.85 ± 0.64a	49.65 ± 2.05b	61.0 ± 1.41a	50.0 ± 2.83b	0.006*
Cervix width (mm)	12.0	7.9	12.9 ± 0.57b	16.65 ± 0.64b	16.0 ± 1.41b	30.0 ± 2.83a	0.002*
Cervix thickness (mm)	3.8	4.4	3.8 ± 0.42c	12.6 ± 0.57b	13.5 ± 2.12b	25.0 ± 2.83a	<0.001*
Cervix weight (g)	14.8	16.5	15.85 ± 0.35b	14.5 ± 0.42b	19.0 ± 1.41a	17.0 ± 1.41a	0.048*

a.b.c Means followed by different letters on the line means statistical difference ($p<0.05$ – Tukey's test);

* Statistical significance ($p <0.05$ – Tukey's test).

The uterus is made up of two uterine horns, a body and a cervix. It is of the bipartite type (uterus bipartitus) as it has a septum that separates the two horns and a prominent uterine body. The uterus is a highly capable organ, adapted to recognize and nourish the product of fertilization from implantation to delivery.

The uterus wall is divided into three layers: the mucosa or endometrium, the muscular or myometrium, and the serosa or perimetrium. There was a difference between the ages of 15 and 50 days of gestation for the endometrium region in the uterine horn, since it presented a simple cylindrical and simple cubic epithelium, respectively. An increase was also seen in this region and the number of endometrial glands with advancing gestation, with a total of 102 glands/field (15 days) and 125 glands/field (50 days) (Figure 3).

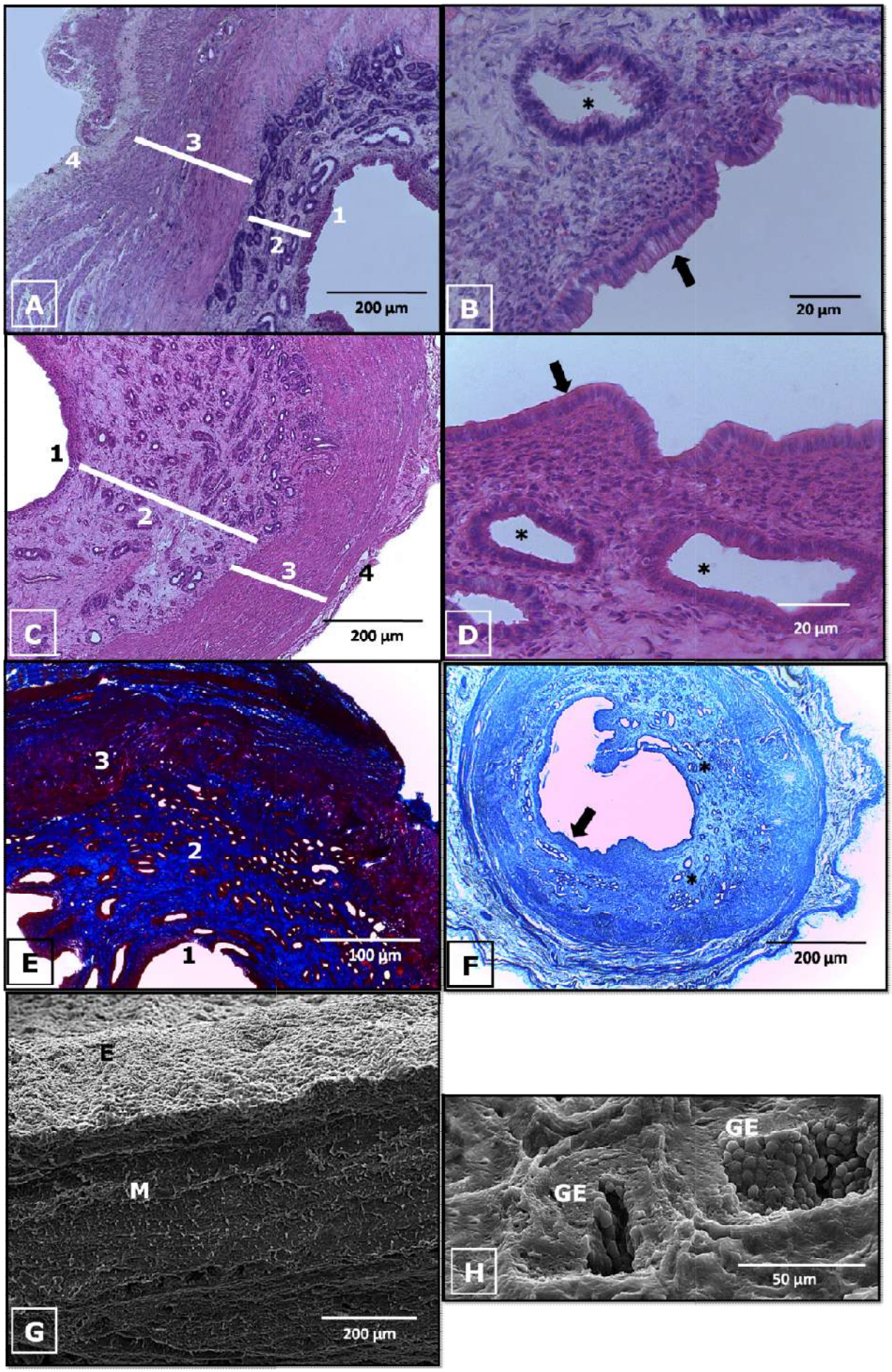
A
200 µm
B
20 µm
C
200 µm
D
20 µm
E
100 µm
F
200 µm
G
200 µm
H
50 µm
E
M
GE
GE

Figure 3 -Uterine horn morphology in sheep. In A, the mucosa (1), endometrium (2), myometrium (3), perimetrium (4) were observed in the sample at 15 days of gestation. In B, simple cylindrical epithelium (arrow), endometrial gland (*) was observed at 15 days of gestation. In C, mucosa (1), endometrium (2), myometrium (3), perimetrium (4) were observed at 50 days of gestation. In D, simple cubic epithelium (arrow) and endometrial gland (*) were observed at 50 days of gestation. In E, tissue differentiation was observed in the sample at 50 days of gestation, mucosa (1), endometrium (2), myometrium (3). In F, still at 50 days of gestation, mucosal regions (arrow) and endometrial glands (*) were observed. In G, differentiation between endometrium (E) and myometrium (M) was observed. In H, the endometrial glands (EG) are evidenced. A, B, C and D – HE, E –GomoriTrichome, F – Toluidine blue, G and H - Scanning electron microscopy.

Strong staining with toluidine blue showed great activity and secretion of mucopolysaride, which is important for maintaining the pregnancy. On the other hand, the Gomori marking shows a sub-epithelial tissue consisting of loose connective tissue with an irregular arrangement between the muscle fibers (Figure 4).

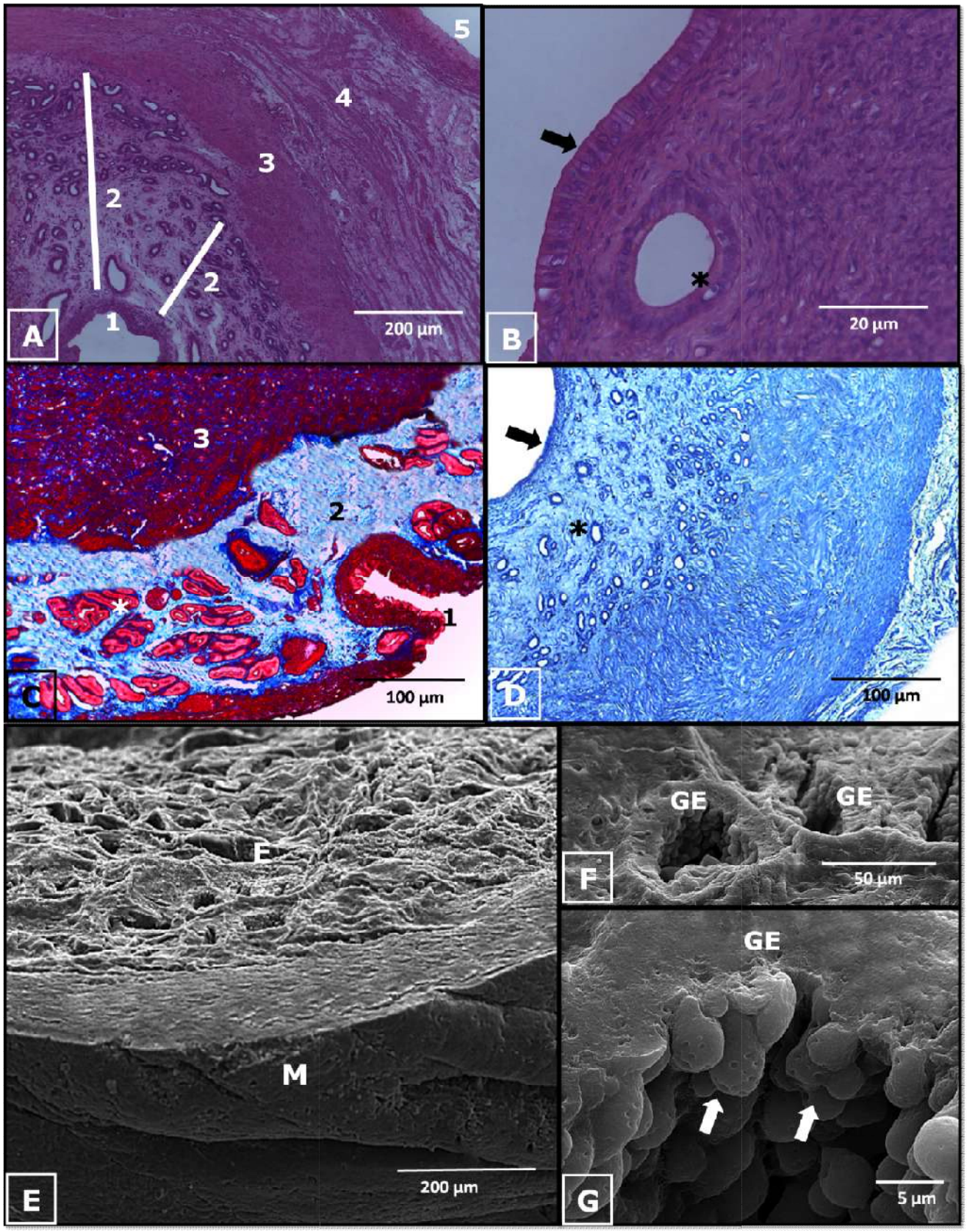

Figure 4- Uterine body morphology in sheep at 40 days of gestation. In A, mucosa (1), endometrium (2), regular myometrium (3), irregular myometrium (4), perimetrium (5) were observed. In B, simple cylindrical epithelium (arrow), endometrial gland with simple cubic epithelium (*). In C, the mucosa (1), endometrium (2), myometrium (3), endometrial gland (*) were evident. In D, mucosa (arrow), endometrial gland (*), strong positive staining. In E, tissue differentiation

was observed, endometrium (E), myometrium (M). In F, endometrial glands (EG) were found. In G, the microporous mucosa of the endometrial gland was observed (arrow). A and B – HE, C –GomoriTrichome, D – Toluidine blue, E, F and G - Scanning electron microscopy.

The uterine horn was morphometrically statistically different during the 60-day gestation in terms of length, width and weight.The uterine body was anatomically the continuation of the uterine horns and it was difficult to distinguish between them when pregnant.

The uterine body ishistologically composed of endometrium, myometrium and perimetrium. The endometrial region was formed by simple cylindrical epithelium and numerous endometrial glands, which in turn had simple cubic epithelium (Figure 4).

The Gomori stain was able to differentiate the regions well, with emphasis on the well-defined endometrium. On the other hand, toluidine staining revealed a large composition and secretion of mucopolysaride in the epithelial and endometrial regions (Figure 4).

The endometrial glands were highlighted in the scanning electron microscopy, being formed by an epithelium with numerous microporous spheres, responsible for secreting luminal fluid (Figure 4). It was seen that the uterine horn was statistically different with greater length and width values in the 50-day gestation.

The cervix is a structure that separates the uterine body from the vagina, and in sheep it has a whitish color and rigid consistency. The cervix was histologically constituted by the mucosa, circular internal muscle, longitudinal external muscle and serosa. The mucosa varied from a pseudostratified epithelium to a simple cubic ciliated epithelium, rich in loose connective tissue distributed among the muscle fibers, well differentiated in the Gomori stain (Figure 5). The mucosal region showed great activity and secretion of mucopolysaride, evidenced by the toluidine stain (Figure 5).

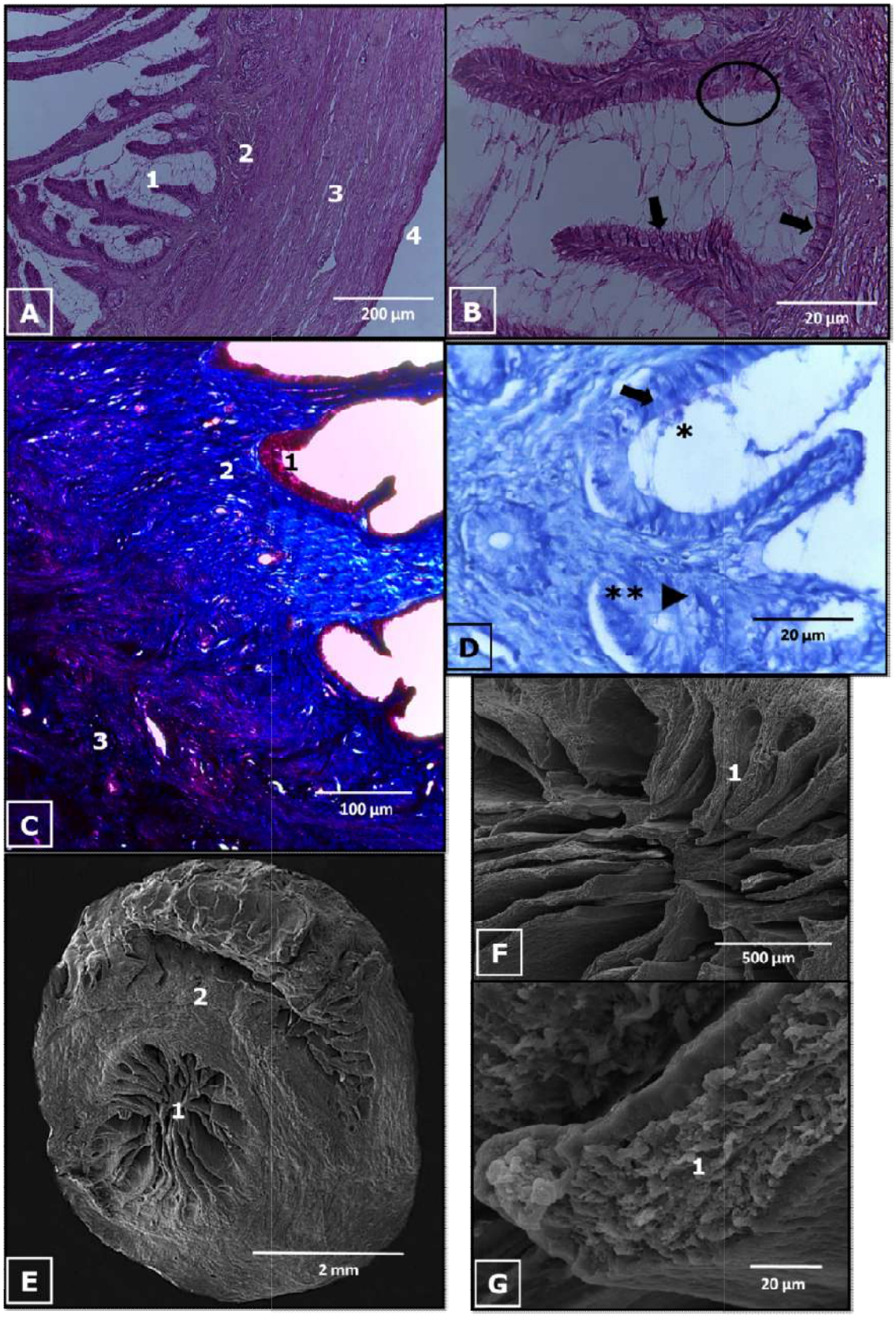

Figure 5- Cervix morphology in sheep at 20 days of gestation. In A, we can observe the mucosa (1), circular internal muscle (2), longitudinal external muscle (3), serosa (4). In B, pseudostratified ciliated (arrow) and simple cubic (arrow) epithelium and cilia (circle) were observed. In C, tissue differentiation was observed, mucosa (1), loose connective tissue (2), muscle tissue (3). In D, the cervical mucosa (arrow), mucoid secretion (*), seromucous gland (arrowhead),

mucopolysaccharide secretion (**) was evidenced. In E, a cervical ring was observed showing the mucosa (1), muscular (2). In F, the villi of the cervical mucosa were observed (1). In G, the presence of cilia in the cervical mucosa was observed (1). A and B – HE, C –GomoriTrichome, D – Toluidine blue, E, F and G - Scanning electron microscopy.

It was possible to observe through scanning electron microscopy that the cervical ring had a rich epithelium with ciliated microvilli facing the lumen of the organ (Figure5). The cervix was statistically different morphometrically at gestational age of 60 days, especially in terms of width and thickness.

The vagina is a membranous, cylindrical, reddish-colored organ, arranged longitudinally in the pelvic cavity. It functions as a penile sheath during copulation and as a delivery route for the fetus during childbirth. It continues cranially with the uterus through the cervix and caudally forms a groove, called the vaginal fornix (Figure 6).

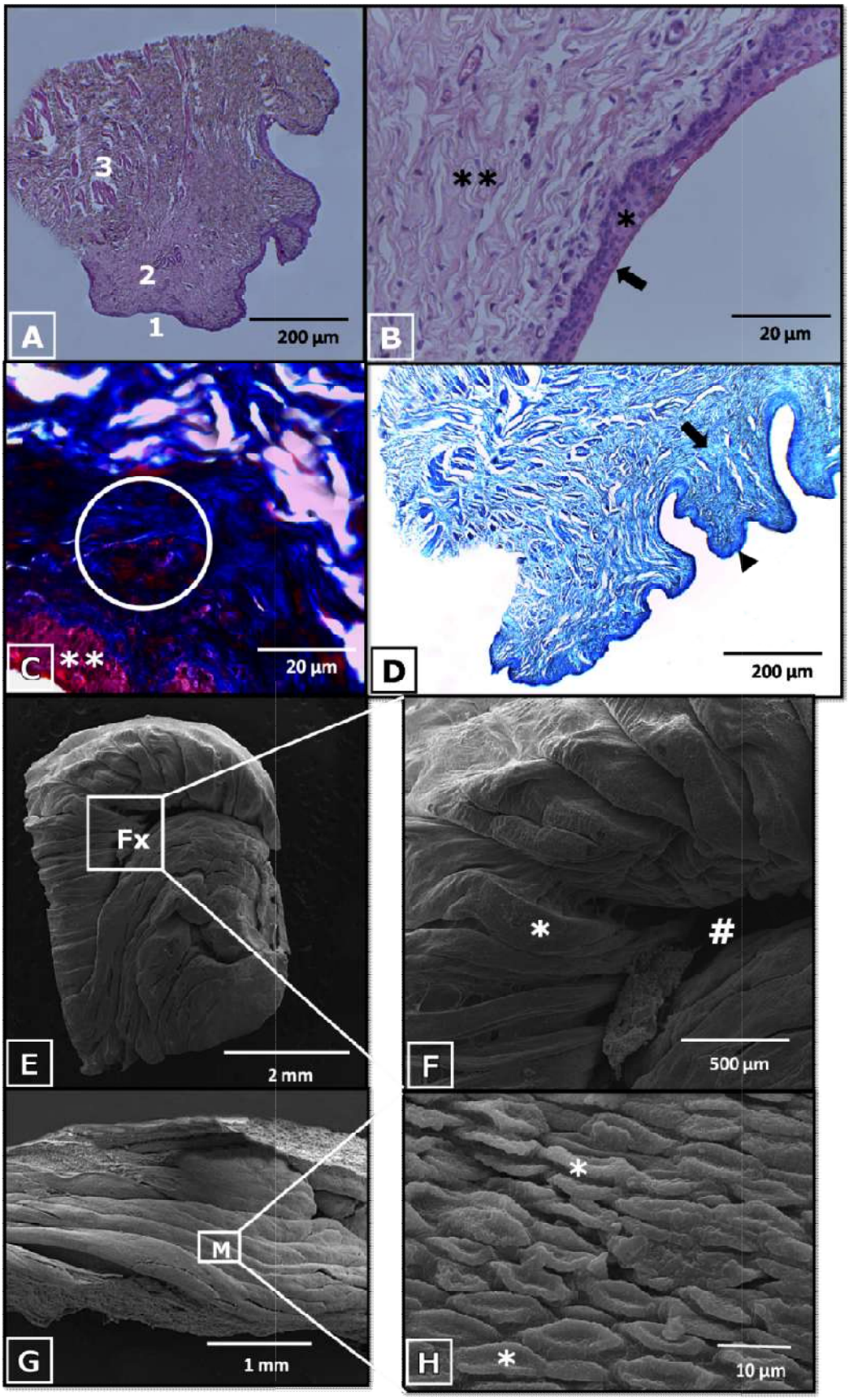

Figure 6- Vaginal morphology in sheep at 30 days of gestation. In A, mucosa (1), loose connective tissue (2), irregular muscle fibers (3) were observed. In B, stratified squamouskeratinized epithelium (*), keratinization (arrow), loose connective tissue (**) were observed. In C, tissue differentiation was observed, mucosa (1), muscle fibers between

connective tissue (circle). In D, there was strong marking in the mucosal region (arrowhead) and moderate in the connective tissue (arrow). In E, the transition between vagina and cervix, the fornix (Fx) was observed. In F, there was an increase in the fornix region, showing muscular region (*) and blind background (#). In G, the mucosal region was observed, with longitudinal grooves (M). In H, there was an increase in the mucosa, showing the keratinized layer (*). A and B – HE, C –GomoriTrichome, D – Toluidine blue, E, F, G and H - Scanning electron microscopy.

This organ histologically presents a stratified squamous keratinizedepithelium liningrich in loose connective tissue distributed among the muscle fibers; in addition, strong marking was observed in the mucosa and connective tissue region by toluidine staining (Figure6).

It was possible to delimit the vagina and cervix regionsby scanning electron microscopy, with identification of the vaginal fornix, a structure formed by a groove, close to the entrance of the cervix. In addition, the vaginal mucosa was evidenced with longitudinal grooves and it was possible to observe the keratinized and circular layer at the highest magnification (Figure 6). There was a statistical difference for its morphometry in the lengthvariable during the 60-day gestation.

4.Discussion

The ewes' ovaries in the present study had an ellipsoid shape, yellowish to white color and a smooth to rough surface, with different sizes between antimeres. This finding is similar to that found in studies in buffaloes and cattle, for which Leal (2008) described that the ovaries had an ovoid shape, yellowish color and fibro-elastic consistency.

The ovary inthe ewes presented a very homogeneous follicular population, with the initial follicles not being observedin the species. On the other hand, the mature follicles were evidenced and characterized by the presence of a cavity inside filled with follicular fluid, called antrum and with absence of oocyte. This result is different from that found in cattle, asSaumande (1981) and Hulsholf et al. (1994) observed a heterogeneous follicular population with identification of primordial, primary, secondary, tertiary and De Graaf or maturefollicles, being called pre-ovulatory follicles. It is noteworthy that only mature follicles without oocytes were identifiedin our study and only the antrum

was present, which may be explained by the gestational phase and active presence of the corpus luteum in pregnancymaintenance.

The ovine ovary was histologically composed of a cortical and a medullary region, being surrounded by an epithelium that varied from squamous to simple cubic and resting on a basement membrane. A similar finding was described by Danell (1987), who reported that the epithelium lining in buffaloes consists of squamous cells, but sometimes cubic. It also corroborates the studies in bovine fetuses, as Monteiro et al. (2003) described that the epithelium varied from simple squamous to cubic. Likewise, in a comparative study between heifers and cows, Monteiro et al. (2008) observed that the epithelium varied from simple squamous to cubic, being absent in the corpus luteum sites. The results by Prasad et al. (1979) in buffaloes are in agreement with our findings for sheep, as they described a simple cubic surface epithelium, but with stratification in some places. Also in buffaloes, Fadle et al. (1974) reported that the cubic cells of this epithelium become flattened in the region of the corpus luteum and De Graaf follicles. The modulation of the germinal epithelium may be associated with different estrous or gestational phases in ruminants.

The corpus luteum was evident, with an abundance of large polyhedral luteal cells, small luteal cells and absence of stroma. Our findings corroborate studies carried out in cattle, as Souza et al. (2014) described the corpus luteum as being formed by polyhedral cells with a round central nucleus, ample cytoplasm, slightly eosinophilic, without stroma.

The ovine fallopian tube was histologically divided into: mucosa, submucosa, muscle and serosa, having a cylindrical pseudostratified epithelium lining with secretory and ciliated cells. Differently from our findings, Ellington (1991) reported that the mucosa in cattle is lined by simple cylindrical or pseudostratified cylindrical epithelium, formed by ciliated cells and secretory cells. Likewisewhen studying buffaloes, Aires (2003) described that the mucosa is lined by highly ciliated cylindrical pseudostratified epitheliumduring the follicular phase;meanwhile, the lining was of low

ciliated cylindrical pseudostratified epithelium in the luteal phase, and by simple ciliated cylindrical epitheliumin some regions.

The fallopian tube in the present study showed dense and short microvilli from observation by scanning electron microscopy. Studies carried out by Abe and Oikawa (1993) in cattle reported that the fimbriae, as well as the ampulla, were densely ciliatedin the follicular phase, in contrast to the epithelium of the ampulla-isthmus junction, which was less ciliated. It is noteworthy that this ciliary variation occurs due to location and function in the fallopian tube.

There was a difference regarding the ovine uterine hornbetween the ages of 15 and 50 days of gestation, since it presented a simple cylindrical and simple cubic epithelium, respectively. An increase in this region was also seen as the pregnancy progressed. Our findings are in line with research in buffaloes, in which a cylindrical pseudostratified epitheliumlining was identified (El-sheikh eAbdelhadi, 1970). In ruminants, Banks (1992) and Priedkalins and Leiser (1998) describe that the surface epithelium can be pseudostratified and/or simple cylindrical, or even simple cubicin isolated areas. In buffaloes, SINGH & Sharma (1985) report that the number of superficial glands and the glandular epithelium height vary according to the different estrous cyclephases, with a greater number in the middle and a smaller number at the end of the luteal phase.

The endometrial glands were highlighted in scanning electron microscopy, being formed by an epithelium with numerous microporous spheres, responsible for secreting luminal fluid. This differs from that reported in cattle, as Stinson et al. (1962) described that the apical edges of cylindrical cells have microvilli, numerous finger-like specializations of the plasma membrane that vary in height according to the epithelium’ssecretory activity, and being longer in the luteal phase than in the follicular phase.

The cervix is a structure that separates the uterine body from the vagina, and in sheep it has a whitish color and rigid consistency. It was histologicallyconstituted by the mucosa, circular internal muscle, longitudinal external muscle and serosa. The mucosa varied from a pseudostratified to simple

cubic ciliated epithelium, rich in loose connective tissue distributed among the muscle fibers, showing great mucopolysarideactivity and secretion. The result is similar to that found in goats by Conde Júnior et al. (2012), who identified that the lumen of the cervix is formed by a mucosaregion, having a pseudostratified epithelium and lamina propria of the mucosa consisting of loose connective tissue. They also observed smooth muscle celllayers, as evidenced by the internal circular muscle fibers, external muscle formed by longitudinal fibers and transverse fibers indicated.

The vagina is a membranous, cylindrical, reddish-colored organ, arranged longitudinally in the pelvic cavity. This organ histologically has a keratinized, stratified squamous-like epithelium lining rich in loose connective tissue distributed among the muscle fibers. A different finding was observed by Ferri, TabarelliNeto and Pinto (1958), where they described that there are some differences in cows according to the regions, meaning that the epithelium lining in the region close to the cervix was simple prismatic next to stratified squamous epithelium. The epithelium in the region close to the urinary meatus was stratified squamouskeratinized. However, this shows that the organ can be constantly changing, which can be influenced by hormonal action.

5.Conclusions

Based on the results, the following can be summarized: The ovaries were ellipsoid in shape, pale yellow to white and with a smooth to rough surface, with different sizes between antimeres. They have an epithelium that ranged from squamous to simple cubic. It was possible to observe mature folliclesin the ovarian cortex, with absence of oocyte and presence of corpus luteum. The medullary region is small when compared to the cortical region, with the presence of vascularization, ovarian stroma and loose joint tissue.

The uterine tube was constituted by a musculomembranous tube with great mobility, coiled and divided into four segments: infundibulum, ampulla, isthmus and utero-tubal junction. It was histologically divided into: mucosa, with its cylindrical pseudostratified lining epithelium with ciliated

cells, submucosa composed of loose, muscular connective tissue, which includes a longitudinal layer, a circular layer, and the serosa.

The uterine horns were histologically divided into three layers: the mucosa or endometrium, the muscular or myometrium and the serosa or perimetrium. There was a difference in the endometrium region between the ages of 15 and 50 days of gestation, since it presented a simple cylindrical and simple cubic epithelium, respectively. Great mucopolysarid activity and secretion was also seen, which is important for maintaining pregnancy.

The uterine body was the continuation of the uterine horns from the intersection. It was histologicallycomposed of endometrium, myometrium and perimetrium. The endometrial region was formed by simple cylindrical epithelium and numerous endometrial glands, which in turn had simple cubic epithelium. Toluidine staining reveals large composition and secretion of mucopolysaccharides in the epithelial and endometrial regions. It was also seen from the scan that the endometrial glands were formed by an epithelium with numerous microporous spheres.

The cervix was a structure that connected the uterine body to the vagina, and had a whitish color and a rigid consistency in sheep. It was histologically constituted by the mucosa, circular internal muscle, longitudinal external muscle and serosa. The mucosa varied from a pseudostratified epithelium to a simple cubic ciliated epithelium, rich in loose connective tissue distributed among the muscle fibers. The mucosal region showed great mucopolysaridactivity and secretion. From the scan, it was possible to observe that the cervical ring had a rich epithelium with ciliated microvilli facing the lumen of the organ.

The vagina was a membranous, cylindrical, reddish-colored organ. It histologically presents a stratified squamous keratinized epithelium rich in loose connective tissue distributed among the muscle fibers.

6. Declaration of conflicts of interest

The authors declare there are no conflictsofinterest.

7. References

Abe, H., Oikawa, T, 1993. Observations by scanning electron microscopy of oviductal epithelial cells from cows at follicular and luteal phases. Anat. Rec., v.235, p.399-410. https://doi.org/10.1002/ar.1092350309

Aires, MB, 2003. Aspectos histológicos do útero, tuba uterina e ovário de búfalas (Bubalusbubalis). 108p. Dissertação (mestrado) – Faculdade de Medicina Veterinária e Zootecnia de Botucatu, Universidade Estadual Paulista.

Banks, WJ, 1992. Histologia veterinária. 2. ed. São Paulo: Manole, 631p.

Conde Jr., AM, Vieira, AAR, Fernandes, HB, Pessoa, GT, De oliveira , LL, 2012. Morfologia e Morfometria da Cérvice Uterina de Cabras Sem Raça Definida da Microrregião de Teresina-Piauí. Journalof Health Sciences, 14(4). https://doi.org/10.17921/2447-8938.2012v14n4p%25p

Conselho federal de medicina veterinária. Resolução 714, de 20 de junho de 2002 Dispõe sobre procedimentos e métodos de eutanásia em animais, e dá outras providências.

Danell, B, 1987. Oestrousbehaviour, ovarian morphology and cyclical variation in follicular system and endocrine pattern in water buffalo heifers. Uppsala: Swedish University of Agricultural Sciences. 124p.

Dyce, KM, Sack, WO,Wensing, CJG, 2010. Tratado de anatomia veterinária. Rio de Janeiro: Elsevier, 834p.

Elligton, JE, 1991. The bovine oviduct and its role in reproduction: a review of the literature. Cornell Vet., v.81, p.313-28.

El-sheikh, AS, Abdelhadi, HA, 1970. Anatomy and histology of the reproductive tract in the Egyptian buffalo. Indian J. Anim. Sci., v.40, p. 213-22.

Fadle, WSA, Fahmy, MFAA, El shafey, SM, 1974. Histological studies on the ovaries of Egyptian Buffaloes with special reference to the corpus luteum. Zentralbl. Veterinarmed. A., v.21, p. 581-91.

Ferri, AG,Tabarelli neto, JF, Pinto, AG, 1958. Modificações morfológicas de vagina de" Bosindicus" durante o ciclo estral. Revista da Faculdade de Medicina Veterinária, Universidade de São Paulo, v. 6, n. 2, p. 231-248.

Gurgel, MA, Souza, AAL,Lima, FAM, 1992. Avaliação do feno de leucena no crescimento de cordeiros Morada Nova em confinamento. Pesquisa Agropecuária Brasileira, Brasilia, v. 27, n. 11, p.1519-1526.

Hafez, ESE, Hafez, B, 2004. Reprodução Animal. 7 ed. São Paulo: Manole, 530 p.

Hulshof, SCJ, Figueiredo, JR, Beckers, JF, Bevers, MM, Van den hurk, R, 1994. Isolation and characterization of preantral follicles from foetal bovine ovaries. Vet. Q., v.18, p.78-80.https://doi.org/10.1080/01652176.1994.9694423

International committee on veteri-nary gross anatomical nomenclature. NominaAnatomicaVeterinaria, 2012. 5. ed. Knoxville: World Association on Veterinary Anatomist.160 p.

Leal, LS, 2008. Estudo morfofisiometrico de ovários e maturação ovocitaria in vitro em bubalinos e bovinos nas diferentes fases da atividade reprodutiva. 180p. Tese (Doutorado em Reprodução Animal) – Faculdade de Medicina Veterinária e Zootecnia, Universidade Estadual Paulista, Botucatu.

MONTEIRO, C., PERRI, S., CARVALHAL, R., & CARVALHO, R. (2009). ESTUDO MORFOLÓGICO COMPARATIVO DE OVÁRIOS DE VACAS NELORE E NOVILHAS (Bostaurusindicus). *ArsVeterinaria* , *24* (2), 122-126.

Monteiro, CMR, Carvalhal, R,Perri, SHV, 2003. Análise morfológica dos ovários de fetos bovinos da raça Nelore (Bosprimigeniusindicus) em diferentes fases de gestação. Brazilian Journal of Veterinary Research and Animal Science, v. 40, p. 409-415. https://doi.org/10.1590/S1413-95962003000600004

Prasad, G, Roy, MK, Singh, LP, 1979. Histological and certain observations on the ovary of adult Indian buffaloes (Bubalusbubalis). Indian J. Anim. Sci.,v.49, p.184-90.

Priedkalns, J, Leiser, R, 1998. Female reproductive system. In: Dellmann, HT, Eurell, JAC. (Eds). Textbook of veterinary histology. Philadelphia: Lippincott Williams & Wilkins. p.247-69.

Saumande, J, 1981. Ovogenèse et foliculogènese. Rec. Méd. Vèt., v.157, p.29- 38.

Singh, H, Sharma, DN, 1985. Histomorphology of buffalo endometrial glands during different phases of oestrus cycle. Indian Vet. J ., v.62, p.762- 5.

Souza, SMP, Silva, RF, Matos, LF, & Quirino, CR, 2014. Avaliação morfológica das estruturas ovarianas em fêmeas bovinas zebuínas durante o ciclo estral. PUBVET, 8, 0697-0829.

Stinson, AW, Weber, AF, Zemjanis, R, 1962. The bovine endometrium-an electron microscopy study. Am. J. Vet. Res., v.97,p.1164-82.

CAPÍTULO 7 – DESENVOLVIMENTO EMBRIONÁRIO/FETAL, PLACENTAÇÃO, E GLICOSAMINOGLICANOS NO APARELHO REPRODUTOR FEMININO E NA PLACENTA

(Artigo de revisão)

PUBLICADO NA ACTA SCIENTIAE VETERINARIAE

QUALIS: Quadriênio 2013-2016: B1 / **NOVO QUALIS:** B1

FATOR DE IMPACTO (2020): 0.32

ANO DA PUBLICAÇÃO: 2020

DOI: 10.22456/1679-9216.100339

Acta Scientiae Veterinariae, 2020. 48: 1728.

ISSN 1679-9216

Pub. 1728

Desenvolvimento embrionário/fetal, placentação e glicosaminoglicanos no aparelho reprodutor feminino e na placenta

Embryonic/Fetal Development, Placentation and Glycosaminoglycans in the Female Reproductive Tract and Placenta

Herson da Silva Costa[1], Felipe Venceslau Câmara[2], Ferdinando Vinicius Fernandes Bezerra[1], Carlos Eduardo Bezerra de Moura[3], Alexsandra Fernandes Pereira[4], Alexandre Rodrigues Silva[5], Hugo Alexandre de Oliveira Rocha[6], Maria Angélica Miglino[7] & Moacir Franco de Oliveira[1]

ABSTRACT

***Background*:** Fetal attachments, placentation and embryonic development have been widely discussed in rodents such as agoutis and cavies, as well as research on glycosaminoglycans (GAGs) in rats and rabbits. Moreover, studies on buffalo, cattle and sheep are described in ruminants, and work has also been reported in sheep with GAGs in placentoma. However, further studies are needed in this regard, since there are reports of economic losses associated with reproductive failures described for cattle such as changes in the chorion and allantois, and in sheep in which changes between the transition from vitelline to allantois circulation have been discussed.
***Review*:** In relation to embryonic development, detailed studies have been described in rodents such as rats (12 days old), desert mouse (15 days old) and agoutis at 30 days. Macroscopic structures such as the cephalic region, nose, optic vesicle, cervical curvature, thoracic and pelvic limbs were observed, as well as microscopic structures such as the pituitary, lung, heart, brain cavity, liver, retina, and ossification regions. There are reports of buffalo and cattle studies in ruminants describing early embryonic development. However, the research in the case of sheep is limited, meaning there is only the ultrasound examination, such as gestational diagnosis and morphometric measurement of the embryonic vesicle. Still, studies with umbilical funicular and placental development of sheep with different gestational ages can be highlighted. Regarding extraembryonic annexes, four important structures which contribute to embryonic maintenance have been reported. These are called the chorion, amnion, allantois and yolk sac, respectively, and are responsible for originating the placenta, embryonic protection, collecting metabolic waste and early embryonic nutrition. In addition, correlating the annexes gives rise to the placentation process, which were described two models; the first is transient, called chorioviteline, and the second is called chorioallantoid, which represents the definitive model. Allied to the gestational process, the importance of glycosaminoglycans (GAGs) and proteoglycans are worth mentioning, as they are essential components of the extracellular matrix. They are related in the implantation process, tissue organization during gestation, and also in placental angiogenesis, as described in ruminants (i.e. involved in the vascular growth that accompanies the development of the placenta), which in turn causes an increase in blood flow in this organ, and constitutes a determining factor for fetal development.
***Conclusion*:** Such studies regarding the embryonic development of ruminants are still limited to sonographic description and some information is only available in the context of extraembryonic membranes. For glycosaminoglycans, chondroitin sulfate, dermatan sulfate, heparan sulfate and hyaluronic acid are identified in the reproductive tract and placenta. We intend to produce important information for the reproductive and sanitary management of ruminants with the information in this article, providing data to stimulate new studies aiming to minimize the occurrence of embryonic death and economic losses. In addition, further studies on GAGs are needed to better understand their true correlation with gestation, so they can intercede through supplementation and minimize reproductive losses.

Keywords: mammals, extracellular matrix, pathologies, reproductive events.
Descritores: mamíferos, matriz extracelular, patologias, eventos reprodutivos.

DOI: 10.22456/1679-9216.100339

Received: 28 January 2020 Accepted: 20 April 2020 Published: 4 May 2020

[1]Laboratório de Morfofisiologia Animal Aplicada (LABMORFA), Programa de Pós-Graduação em Ciência Animal (PROPPG), [3]Centro de Ciências Biológicas e da Saúde (CCBS), [4]Laboratório de Biotecnologia Animal (LBA) & [5]Laboratório de Conservação de Germoplasma Animal, PROPPG, Universidade Federal Rural do Semi-Árido (UFERSA), Mossoró, RN, Brazil. [2]Setor da Clínica Médica de Grandes Animais, Curso de Medicina Veterinária, Universidade Potiguar (UNP), Natal, RN, Brazil. [6]Departamento de Cirurgia, Faculdade de Medicina Veterinária e Zootecnia (FMVZ), Universidade de São Paulo (USP), SP, Brazil. CORRESPONDENCE: H.S. Costa [herson-costa@hotmail.com]. Laboratório de Morfofisiologia Animal, CCBS - UFERSA. Av. Francisco Mota n. 572. CEP 59.625-900 Mossoró, RN, Brazil.

I. INTRODUÇÃO

II. DESENVOLVIMENTO EMBRIONÁRIO/FETAL

III. ANEXOS EXTRAEMBRIONÁRIOS E PLACENTAÇÃO

1. MORFOLOGIA DO SACO CORIÔNICO
2. MORFOLOGIA DO ALANTOIDE
3. MORFOLOGIA DO ÂMNIO
4. MORFOLOGIA DO SACO VITELINO
5. PLACENTA E PLACENTAÇÃO

IV. GLICOSAMINOGLICANOS NO APARELHO REPRODUTOR E NA PLACENTA

V. CONCLUSÃO

I. INTRODUÇÃO

No Brasil, a introdução de atividades envolvendo o melhoramento genético nos animais tem sido cada vez mais intensificada, favorecendo eventos associados ao processo produtivo. Esse direcionamento tem modificado o modelo de produção de subsistência tornando-a uma atividade economicamente viável, seja por meio da utilização da carne, peles ou até mesmo pela criação de animais com alta aptidão leiteira para comercialização no mercado interno e externo [6]. Associado a essa importância, as pesquisas científicas relacionadas à morfofisiologia e reprodução animal têm sido intensificada, em especial quanto ao desenvolvimento embrionário e placentação dos ruminantes, uma vez que, embora existam relatos a esse respeito, tais informações são complexas e necessitam de investigações mais concretas de forma permitir a ampliação de conhecimentos referente ao desenvolvimento embrionário.

Sobre este tema são descritos na literatura estudos que dizem respeito à relação entre o comprimento craniocaudal (CCC) e o diâmetro da vesícula embrionária/fetal (DVE) nos momentos 15º ao 45º dia após a cópula por meio de avaliação ultrassonográfica em ovino da raça Bergamácia [15] e avaliação ultrassonográfica do desenvolvimento embrionário/fetal em ovinos da raça Santa Inês, nos momentos 15º ao 45º dia de gestação onde são referenciados a vesícula embrionária, embrião, placentoma, batimento cardíaco, membrana amniótica, diferenciação entre cabeça e tronco, movimento fetal, cordão umbilical, botão dos membros torácicos e pélvicos e globo ocular [37].

Em trabalhos com ovinos sem raça definida, há relatos microscopicamente que o cordão umbilical foi composto por duas artérias, duas veias e um ducto alantoide, observado tanto na porção justa fetal como na porção justa placentária [1].

Já quanto à placentação, há pesquisas que abordam o crescimento e o desenvolvimento das membranas extraembrionárias (cório, alantoide, âmnio e saco vitelino) ao longo do desenvolvimento do concepto, mas que ainda precisam ser melhores elucidadas, embora exista estudo em bovinos [2], em que se cita a existência de uma placenta coriovitelina transitória e, sobre a qual se dá pouca importância sobre seu papel participativo no desenvolvimento do embrião, mesmo diante de sua relevância, uma vez que estudos têm demonstrado problemas relacionados ao concepto, muitos deles diretamente relacionados às falhas no desenvolvimento inicial das membranas extraembrionárias, a exemplo do que descrevem para modificações no cório [8] e anormalidades no alantoide [59]. Já quanto ao saco vitelino, apenas Sousa *et al*. [55], levantam a hipótese de uma possível transição da circulação vitelina para a nutrição alantoidiana, estar relacionada com falhas embrionárias/fetais.

Assim, imbuídos de produção que melhor explicitem o entendimento a cerca das patologias reprodutivas, pesquisas inerentes ao nível celular tem sido realizadas, principalmente no âmbito da matriz extracelular, visto que possuem estruturas denominadas de glicosaminoglicanos (GAGs) e proteoglicanos (PGs), os quais são responsáveis por garantir a hidratação e elasticidade tecidual podendo ter papel importante na gestação dos animais [31].

Dessa forma o objetivo dessa revisão é discutir sobre o desenvolvimento embrionário, placentação e ainda sobre glicosaminoglicanos no aparelho reprodutor feminino de ruminantes, de modo a contribuir para um melhor entendimento sobre processos patológicos reprodutivos que acometem os animais.

II. DESENVOLVIMENTO EMBRIONÁRIO/FETAL

Quanto as pesquisas envolvendo o desenvolvimento embrionário, estudos mais aprofundados, envolvendo macróscopia e morfometria foram realizados em roedores, a exemplo de ratos [21] e cutias [44]. Já em ruminantes tais informações remetem a búfalos, ao estudar o desenvolvimento entre 10 a 60 dias de gestação [39] e bovinos, descrevendo o desenvolvimento gestacional entre 15 a 70 dias [3].

Já em ovinos, tais estudos limitam-se apenas a descrição por ultrassonografia, assim ao utilizar um

transdutor transretal de 7,5 MHz, detectaram pulsações rítmicas (batimentos cardíacos) entre os dias 18 e 19 de gestação e pelo menos um embrião foi detectado entre o 20º e 21º dia [53]. Em outro estudo, os batimentos cardíacos foram observados a partir do 21º dia de gestação [11].

Após o 25° dia de gestação, as visualizações do embrião e do seu batimento cardíaco tornam-se mais evidente [27]. Já Garcia *et al*. [25], ao examinarem o útero gestante de ovelhas por meio de ultrassonografia, observaram batimentos cardíacos durante os dias 21 a 34, demonstrando grande variação.

Na tentativa de avaliar as diferenças encontradas entre experimentos realizados com bovinos, verificam-se que a precocidade na observação do embrião deve ocorrer, principalmente em função da qualidade da resolução das imagens dos diferentes aparelhos utilizados e a frequência dos transdutores. Além disso, o comportamento do animal durante o exame, as diferenças entre raças e habilidade do operador são fatores que também influenciam nos resultados de diagnósticos precoces [57].

A presença de líquido intrauterino é geralmente o primeiro indicativo de gestação. Entretanto, nem sempre ocorre em forma de vesículas, podendo ser confundido com líquido proveniente da fase estrogênica [5] ou com líquido oriundo de casos de hidrometra [34].

Em ovelhas, relatam a presença de líquido intrauterino a partir do 15º dia da cobertura em 16,7% dos animais, podendo ser encontrado tardiamente no 19º dia de gestação [53]. Ao trabalhar com ovinos da raça Bergamácia, observam a presença de líquido intrauterino no 15º dia de gestação em 42,1% dos animais e no 20º dia em apenas 5,3% [15]. Já em relação à vesícula embrionária, descrevem as primeiras observações já a partir do 15º dia de gestação em 10,6% dos animais e no 21º dia em 5,3%, apresentando medidas de 5,33 cm aos 45º dias [15].

Em experimentos com ovinos sem raça definida, constatam através da ultrassonografia a presença da vesícula embrionária somente no 21º dia de gestação, caracterizada por apresentar uma área anecóica bem delimitada [18].

Morfologicamente, a diferenciação do embrião em cabeça e tronco, dar-se a partir do 26º dia gestação em ovinos da raça Merino [29]. Em outro trabalho, com ovelhas Bergamárcia [15], esta diferenciação varia entre o 25º e o 31º dia de gestação. Já na raça Santa Inês, afirmam a diferenciação a partir do 36º dia de gestação [5].

Quanto aos botões dos membros torácicos e pélvicos de ovinos, observa-se que existe variações numa mesma espécie, sendo detectado a partir do 34º dia de gestação [37], no 30º dia de gestação [15] e ainda, a partir do 29º dia de gestação [5]. Os achados mostram grande variação, o que pode está associado ao equipamento de ultrassonografia ou ao profissional que está realizando o exame.

No que diz respeito à morfometria, os estudos abordando estes aspectos são mais detalhados em roedores. Em ratos, identificam em embriões de 12 dias de gestação com medidas de 0,4 cm de Crown-Rump, estruturas macroscópicas como: região cefálica, 4º ventrículo, nariz, vesícula ótica, curvatura cervical, somitos, membros torácicos, membros pélvicos, cauda e início da diferenciação das extremidades dos membros torácicos em dedos separados [21]. O Crown-Rump (CR), corresponde a distância occípto-sacral, ou seja, medida entre a crista nucal e a última vértebra sacral.

Em outra pesquisa, agora com cutias, descrevem mensurações para diversas idades de embriões/fetos. Assim embriões aos 30 dias apresentam 10,75 ± 0,11 mm de crown-rump (CR), aos 35 dias: 15,6 ± 0,16 mm de CR, aos 45 dias: 40,8 ± 0,4 mm CR, aos 55 dias: 58,8 ± 0,1 mm de CR, aos 65 dias: 83 ± 0,08 mm, aos 85 dias: 127,7 ± 0,6 mm CR, aos 100 dias: 164,3 ± 10,4 mm de CR e já os neonatos aferiu-se valor de 179,1 ± 0,5 mm CR [44].

Já em estudos realizados em *Necromys lasiurus*, inferem que o estágio embrionário está presente até o 15º dia de gestação, podendo ser observado macroscopicamente o alongamento dos membros e aparecimento de dígitos, fechamento do canal auditivo, vasos sanguíneos, alongamento do crânio, aparência das pálpebras, espessura e coloração da pele) e microscopicamente as regiões de hipófise, pulmão, coração, cavidade cerebral, quarto ventrículo, desenvolvimento do fígado, cavidade oral e camadas que compõem a córnea, retina, camada pigmentada da retina, e ossificação de algumas regiões também foi observada [43].

Quanto ao globo ocular, sua visualização torna-se possível a partir do 41º dia de gestação na raça Corriedale [49], no 30º dia na raça Merino [29], no

33º dia na raça Bergamácia [15] e no 42º dia na raça Santa Inês [5].

Outro ponto importante é o tempo ideal para a contagem de fetos ovinos que corresponde a faixa entre os 45° e 90° dias de gestação, pois após esse período, os fetos tornam-se muito grandes para serem diferenciados entre si [27]. Já em outro estudo, afirmam que é possível diagnosticar em ovelhas, gestação múltipla no 31° dia, apesar de ser mais segura entre o 40° e 100° dias de gestação [26].

III. ANEXOS EXTRAEMBRIONÁRIOS E PLACENTAÇÃO

O processo de placentação dos animais está diretamente relacionado à interação das membranas extraembrionárias, representadas pelo cório, alantoide, âmnio e saco vitelino (Figura 1).

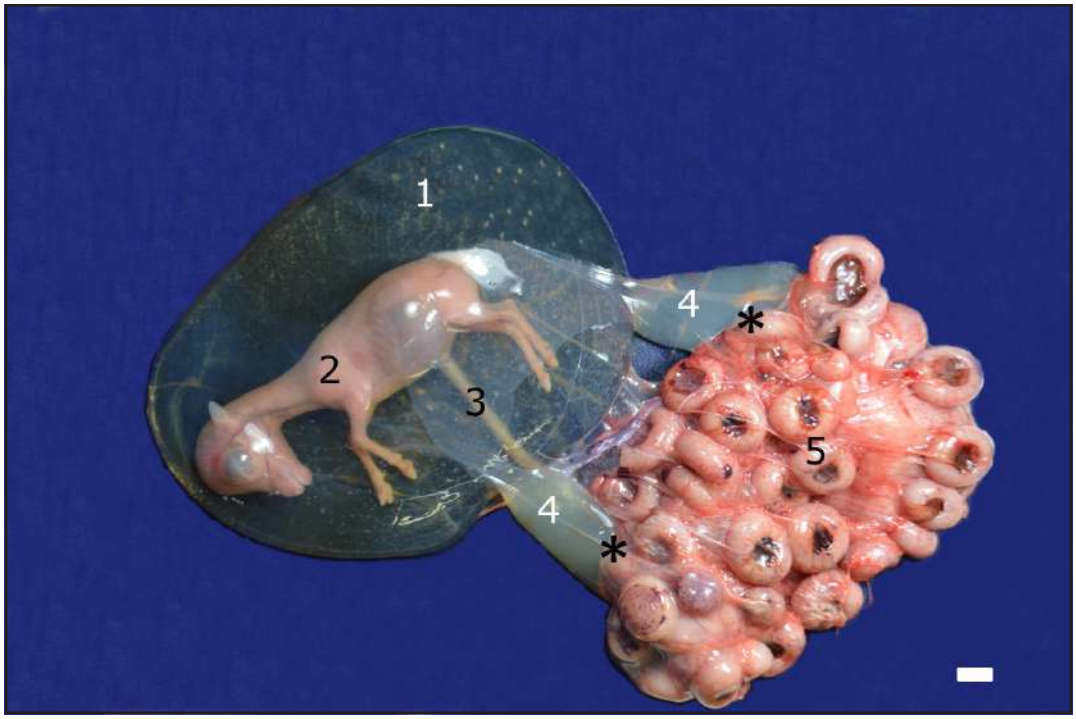

Figura 1. Placentação na espécie ovina com 60 dias de gestação. Observa-se a membrana amniótica (1), embrião (2), cordão umbilical (3), alantoide (4), placentoma (5) e placentação corioalantoide (*) [Barra= 1 cm]. Fonte: Arquivo pessoal não publicado H.S. Costa.

1. Morfologia do saco coriônico

O cório é uma camada epitelial da parede externa do blastocisto. Durante a implantação ele é preenchido por uma camada interna de mesênquima, que deriva do embrião. Logo em seguida, o mesênquima desenvolve seu próprio sistema de capilarização. A cavidade circundada pelo cório, que contém o embrião, a vesícula amniótica, o saco vitelino e o alantoide, é denominada exoceloma [35]. Os autores relatam ainda que o cório é intrinsecamente um tecido avascular, sendo posteriormente vascularizado exclusivamente pelos vasos do alantoide, de forma que esse tipo de placenta é considerado corioalantoide. Esta, desenvolve importante papel na troca materno-fetal. Na verdade, essa membrana corresponde ao trofoblasto propriamente dito e serão suas células que se modificarão promovendo a invasão ou não do tecido materno, dependendo da espécie ou do grupo de mamíferos.

Em trabalhos com ovinos, o concepto entra no útero aproximadamente três dias após a ovulação, começando a expandir-se ao redor do 10º dia, onde é possível observar o crescimento da vesícula coriônica como um saco alongado que preenche completamente os cornos uterinos [39].

Ainda em ovelhas, ao estudar o desenvolvimento embrionário diário desde o acasalamento até 34º dia de gestação, constatam que o cório é uma estrutura aderida a mucosa uterina a partir do 17º ou 18º dias de gestação, sendo que aos trinta dias os vilos apareciam na superfície da membrana coriônica, promovendo uma relação mais íntima com as carúnculas uterinas [10].

Em pesquisas com vacas, observam que o cório a termo apresenta-se relativamente delgado,

frágil e de coloração branca e lisa. Na maior parte da sua superfície, encontram-se de 100 a 120 cotilédones volumosos que formam a placenta. Estes cotilédones são menos numerosos, entretanto, muito volumosos na parte mediana do concepto onde eles normalmente alcançam de 7 a 10 cm de diâmetro. Os cotilédones menores localizam-se nas extremidades coriônicas [7].

Já em trabalhos com búfalos, relatam que o trofoblasto é um epitélio constituído por células mononucleares de núcleos arredondados que são corados claramente. No citoplasma observam-se poliribossomos, mitocôndrias e retículo endoplasmático com reação PAS positiva no citoplasma granular refletindo a capacidade destas células de produzir e estocar proteínas, as quais são liberadas no organismo materno. Observa-se ainda, a presença das células trofoblásticas gigantes do tipo binucleadas, as principais organelas observadas são o retículo endoplasmático rugoso (RER) e mitocôndrias, além de discretos ribossomos. Enfatizam ainda que o número de vesículas localizadas na região basal das células troblásticas gigantes aumenta com a evolução da gestação, indicando desenvolvimento de função secretória [14].

Ao trabalhar com o desenvolvimento placentário de vacas, observam que o epitélio coriônico ou trofoblástico, apresenta-se contínuo e constituído por células trofoblásticas mononucleadas, e por células trofoblásticas gigantes binucleadas, sustentadas por um tecido mesênquimal. Além disso, possui altura epitelial constante. Observaram ainda, que nos embriões entre 15-20 dias de gestação a presença de núcleos ovais e citoplasmas ricos em grânulos nas células trofoblásticas binucleadas, sendo estas responsáveis pela regulação e produção de hormônios do crescimento e desenvolvimento fetal [3].

2. Morfologia do alantoide

O alantoide corresponde à bexiga urinária extraembrionária e se desenvolve a partir do intestino grosso embrionário. É caracterizado como um saco extraembrionário formado por uma camada simples de células pavimentosas que é envolvido por mesênquima extremamente vascularizado sendo encontrado ao lado do âmnio [3].

Em estudos na espécie bovina, relatam que o alantoide é caracterizado por projeta-se a partir do intestino posterior, como uma vesícula extraembrionária, que coleciona resíduos metabólicos nitrogenados. O mesoderma do alantoide serve de origem para vasos alantocoriônicos, já que, o cório e o âmnio não se tornam vascularizados até que passem a manter uma relação direta com o alantoide, a quem se fundem. Os autores citam ainda que o epitélio do alantoide pode circundar a vesícula gestacional ou pode obliterar-se e finalmente regredir mesmo estando envolvido no processo transplacentário de trocas [35].

Já em ovinos o alantoide é grande, e se estende próximo às extremidades do saco coriônico, onde se fusionam, com exceção de uma região do feto, que está pressionada por uma das suas faces pelo grande saco amniótico [39].

Verificou-se ainda que o alantoide aparece geralmente à direita do embrião, em torno do 18º - 20º dia de gestação na ovelha [32] e entre 14º - 21º dias de gestação na vaca [59].

Do ponto de vista macroscópico, em ovinos, o alantoide aparece no 16º dia de gestação. Apresenta uma forma de lua crescente no 17º dia, e pode estar livre da parede do corpo do embrião no 18º dia. Aumenta rapidamente a partir do 19º, ocasião em que se torna semelhante a um saco semilunar preso ao intestino posterior por uma haste [10].

O alantoide, em vacas, possui crescimento cranial e caudal ao longo do embrião, sendo que durante a 4ª semana de gestação, este ocupa toda a cavidade celômica estendendo-se entre as membranas fetais. O alantoide adota o formato de "T" invertido com traço vertical situado no cordão umbilical [42].

Em ovelhas, reporta que o alantoide fecha totalmente o exoceloma na transição do 23º aos 24º dias de gestação e no 30º dia já se encontra fusionado ao cório [53].

No que se refere aos estudos de microscopia de luz, em vacas, observa-se que o epitélio do alantoide é formado por camada simples de células pavimentosas, sustentadas por tecido conjuntivo embrionário ou fetal, que constitui o mesênquima. Evidencia-se ainda, nas fases gestacionais 30, 40, 60 e 70 dias a presença de células lisas com núcleos de contornos irregulares, mitocôndrias alongadas e células granulares, com grânulos vesiculosos de glicogênio bem definidos [3].

Ao trabalhar com placentação de bovinos, relatam que o alantóide é formado por um epitélio cubóide simples observado entre 30 a 40 dias de gestação a partir de coloração azul de toluidina. A microscopia de varredura revelou um epitélio com células que apresentam uma forma que varia de pentagonal a hexagonal, observado

entre 15 a 20 dias de gestação. Em seguida a transmissão em técnica de microscopia de transmissão pode constatar células achatadas repletas de polirribossomos livres, fibroblastos e fibras de colágeno, além dos grânulos de glicogênio densos por elétrons e mitocôndrias alongadas, observados entre 30 a 40 dias de gestação [4].

3. Morfologia do âmnio

Durante o estágio de blastocisto ocorre a formação de quatro estruturas importantes, denominadas de massa celular interna, endoderma, mesoderma e trofoectoderma. A partir de dobras do trofoectoderma e mesoderma surge o âmnio, como resultado da fusão de dobras do trofoectoderma e mesoderma formando um espaço preenchido de líquido ao redor do embrião com funções de hidratação do feto, nutrição, lubrificação do canal do parto e proteção mecânica do feto [35].

Em ovinos, o âmnio se forma entre o 13º e o 16º dia de gestação e em seguida aumenta rapidamente. A amniogênese inicia-se a partir das pregas somatopleurais, onde persiste a zona de fusão representada pela união mesodérmica entre o âmnio e o cório, próximos à região dorsal do embrião. O âmnio cresce para fora e sobre o disco embrionário e envolve o embrião em crescimento. A partir de então, começa a formar um saco repleto de fluidos onde o feto irá flutuar até o final da gestação [50].

Ainda em ovelhas, aos 27 dias, observam que a membrana amniótica não está em aposição ao cório ou ao alantoide. O âmnio e o alantoide somente se juntam ao cório, a partir dos 60 dias [54].

Na microscopia de luz, relatam para bovinos que o âmnio apresenta células com formato poligonal, revestido por microvilos curtos, distribuídos por toda a parte superficial da membrana e delimitadas por fileiras microvilosas condensadas. Observa ainda que o epitélio amniótico é pavimentoso simples e apresenta poucas organelas citoplasmáticas nos estágios iniciais da gestação [3]. Já em ovinos, a partir do 27º dia de gestação, observa no epitélio do âmnio a presença de junções ocludentes entre as células, tais junções podem está relacionado aos mecanismos de transferência de solutos entre epitélios [54].

Ao pesquisar os bovinos, constatam que o âmnio apresentava células achatadas e mesênquima, entre 40 a 50 dias de gestação, vistas pela coloração hematoxilina-eosina (HE). A varredura revelou que as células do epitélio amniótico são delimitadas por uma linha densa de microvilos formando estruturas poliédricas, relatado entre 50 a 60 dias de gestação. Já a transmissão pode constatar células achatadas com interdigitações citoplasmáticas, membrana basal, mesênquima e glicocalix, fetos entre 60 a 70 dias de gestação [4].

4. Morfologia do saco vitelino

O saco vitelino é formado a partir da camada primitiva endodérmica, sendo importante na manutenção nutritiva do embrião no estagio inicial. Inicialmente esta membrana é completamente vascularizada ao redor do 16º dia de gestação na ovelha, e 20º dia de gestação na vaca, onde permanece por pouco tempo, pois logo é deslocado pelo rápido crescimento do saco alantoide [62].

No que tange as membranas embrionárias, verificam para ovinos que o saco vitelino inicialmente é grande e vascularizado, sendo completamente envolvido pelo celoma e separado do cório no 17º dia de gestação [32].

Já em estudos com bovinos, citam que o saco vitelino involui e se degenera em um curto período de tempo, sendo por tanto, reduzido a um grupo sólido de células, com poucos vasos sanguíneos no 25º dia de gestação. Esta estrutura está separada do cório, atrofia-se precocemente, e degenera-se sem deixar vestígio [42].

A partir da microscopia de luz, observam para bovinos que o epitélio vitelino apresenta células endodérmicas inicialmente globosas, e embriões mais adiantados, as células se tornam colunares baixas. No mesênquima do saco vitelino de embriões bovinos de 15 a 20 dias, são visualizadas ilhas de sangue, contendo eritroblastos nucleados primitivos. As funções das "Ilhas de eritroblastos" estão relacionadas ao processo de diferenciação de células sanguíneas durante a eritropoiese, e com a vasculogênese [3].

Em relação ao saco vitelino, a literatura fornece estudos mais aprofundados em roedores, como ratos, onde Favaron *et al*. [22] descrevem células semelhantes a fibroblastos e semelhantes a epitélio com atividade multipotente, os quais se diferenciam em linhagens osteogênica, adipogênica e condrogênica e não desenvolvem tumores. Estas células foram positivas para marcadores de células-tronco mesenquimais (Stro-1, CD90, CD105, CD73) e multipotência (Oct3 / 4, Nanog), bem como precursores de células-tronco hematopoiéticas (CD117). Os autores concluem que as células progenitoras mesenquimais do saco vitelino são promissoras para uma ampla gama de aplicações na medicina regenerativa.

Em outro estudo realizado por Vale *et al*. [60], relatam em preás, que o saco vitelino é formado pelo endoderma parietal e visceral e após o 14º dia de gestação ocorre uma inversão do saco vitelino, caracterizada pela degeneração do endoderma parietal e trofoblasto mural. Após a inversão do saco vitelino, são favorecidas estreitas relações entre o saco vitelino e epitélio uterino de modo a elevar o potencial absortivo de células endodérmicas, aptas à captação de substâncias secretadas pelas glândulas uterinas.

5. Placenta e Placentação

Os estudos de placentação foram descritos em roedores referem-se a placenta como sendo a interação entre duas membranas extraembrionárias distintas, podendo-se a exemplo disto citar o modelo coriovitelino formado pelo cório e saco vitelino e, o corioalantoide formado pela interação entre cório e alantoide [23].

No mocó [45] e paca [9], o modelo de placentação corioalantoide foi considerado como aquele com papel fundamental na manutenção embrionária e se constitui como o modelo definitivo na gestação. Além disto, relata a presença de uma barreira placentária do tipo hemomonocorial formada pelo sinciciotrofoblasto, membrana basal, tecido conectivo e capilar.

Em pesquisa com preá, define placentação como a interação corioalantoide localizada no antimesométrio do útero. Os autores citam algumas particularidades de acordo com a idade gestacional e observam que até o 9º dia de gestação, a placenta consiste de regiões sem vasos fetais e pela presença de trofoblasto sincicial [46].

Classificada como órgão transitório e complexo, encontrada apenas em mamíferos, e responsável pelas trocas fisiológicas entre mãe e feto, a placenta é o único órgão que resulta da interação entre células de dois indivíduos diferentes. A mesma é constituída por porções materna e fetal, cada porção possui células genéticas e imunologicamente diferentes. A porção fetal é representada pelo corio. Esse possui uma placa corial de onde partem vilos coriônicos provenientes de uma parte central conjuntiva que por sua vez é derivada do mesênquima extraembrionário, possui também as camadas de citotrofoblasto e sinciciotrofoblasto; a porção materna, chamada de decídua basal, fornece sangue arterial para as lacunas entre os vilos secundários e recebe sangue pobre em oxigênio proveniente do mesmo local [28].

Nos ruminantes, a complexidade da placenta deve-se ao grau de interação entre tecidos de origem materno e fetal, além da presença de uma variedade de camadas intermediárias que se interpõem entre os leitos vasculares maternos e fetais, bem como devido à evolução das relações destes tecidos e das membranas fetais durante o período de implantação do blastocisto até o parto [38].

Nas espécies domésticas, observa-se que a placenta pode representar modelos do tipo: epiteliocorial, sinepiteliocorial, endoteliocorial e hemocorial de acordo com a forma de sobreposição e de interação entre o trofoblasto no epitélio uterino [13].

Nesse aspecto, pesquisa realizada nos ruminantes, classificam a placenta como sinepiteliocorial devido à perda do epitélio uterino promovido pelo cório [2].

Ainda nos ruminantes, reporta que a placenta é cotiledonária, devido ser caracterizada pela presença de muitas unidades placentárias denominadas cotilédones, que interagem com unidades maternas, formando os placentomas, os quais são separados por áreas intercotiledonárias de cório liso [35].

Já nos ovinos, aos 120 dias de gestação, verificam que a placenta apresenta placentomas, os quais podem variar consideravelmente em tamanho e número, apresentando-se como estruturas que medem entre 10 mm e 50 mm de diâmetro e com número variando de 20 a 70 por feto [51].

Histologicamente, em trabalhos com capivaras, revelam que a placenta no estágio embrionário é formada por um agregado de trofoblasto coberto por uma camada de mesoderma da qual vasos fetais penetram nas dobras da superfície. Aos 70 dias, a placenta contem áreas de labirinto (lobos) separados por áreas interlobulares. Aos 90 dias, a diferenciação da placenta é completa observando-se a sobreposição de vasos fetais e lacunas de sangue materno [30].

Oliveira [47], ao estudar o desenvolvimento placentário de ovinos mestiços, descrevem a partir da microscopia, a existência de artéria, arteríola, vênula, veia e capilar que não distinguiram, porém, há a presença de células trofoblásticas binucleadas e ainda, trinucleadas no grupo pertencente ao 2º terço da gestação, diferentemente dos ovinos do 3º terço da gestação, que observou-se apenas células trofoblásticas binucleadas.

Em catetos analisando diferentes idades gestacionais (> 35, 75, 115 e 135 dias), relatam a expressão de VEGF (fator de crescimento endotelial vascular)

através da técnica de imunohistoquímica e RT-PCR em placentas e útero. Assim, observam que existe imunomarcação positiva intensa para VEGF no epitélio uterino, glândulas uterinas e trofoblasto. Concluem assim, que o VEGF está relacionado fortemente com o processo de angiogênese necessário ao estabelecimento da gestação [52].

IV. GLICOSAMINOGLICANOS NO APARELHO REPRODUTOR E NA PLACENTA

Estudos pioneiros com glicosaminoglicanos (GAGs) foram realizados por Nader *et al*. [40] em 1984, em moluscos. Nesses estudos, infere-se que estas substâncias são heteropolissacarídeos que possuem como estrutura básica, unidades alternadas de hexosamina e açúcar não-nitrogenado unidas por ligações glicosídicas, presentes em todas as células animais com diferenças estruturais dependendo do tecido ou do organismo de origem. Existe diversos tipos de GAGs, tais como, ácido hialurônico, heparina, condroitin sulfato, dentre outras. Essas moléculas estão presentes em cartilagem, superfícies celulares, membranas basais, epitélios e placenta, além do plasma sanguíneo e urina. Nesse aspecto, a literatura nos fornece alguns estudos os quais são identificados os GAGs em mamíferos (Tabela 1).

Tabela 1. Glicosaminoglicanos (GAGs) no útero e placenta de mamíferos.

Espécie	Localização dos GAGs	Tipos de GAGs	Referência
Rato	Corno uterino	HA	[12]
Rato	Cérvix	DS, HS e HA	[16]
Rato albino	Cérvix (gestante)	CS, DS, HS, HA (ambos em baixa concentração)	[56]
Rato/mulher	Cérvix (gestação a termo)	HA	[58]
Mulher	Endométrio	CS, DS e HS (dois últimos em baixa concentração)	[41]
Coelho	Útero	HS, DS, HA, CS	[19]
Mulher	Placenta (jovem/a termo)	Jovem: CS (alta concentração) A termo: DS e HS	[33]
Mulher	Placenta (três primeiros meses/ a termo)	CS, HA, HS e DS	[61]
Ovino	Placentoma	HA, alta concentração.	[48]

CS= condroitin sulfato; DS= dermatan sulfato; HS= heparan sulfato; HA= ácido hialurônico.

Os principais glicosaminoglicanos encontrados em animais são: condroitin 4 e 6 sulfatos, dermatan sulfato, heparan sulfato, heparina, queratan sulfato e ácido hialurônico, que diferem entre si quanto ao tipo de hexosamina e açúcar não aminado (ausência do grupo NH2), quanto ao grau e posição de sulfatação, bem como quanto ao tipo de ligação glicosídica inter e intradissacarídica. Com exceção do ácido hialurônico, todos os glicosaminoglicanos estão ligados covalentemente ao esqueleto proteico, formando proteoglicanos [24].

Os GAGs são componentes da superfície celular e da matriz extracelular, interagindo com colágenos, laminina e a fibronectina, além de interagirem com determinados fatores de crescimento. A interação dos componentes da matriz extracelular com os proteoglicanos podem afetar o crescimento celular, a adesão e a diferenciação das células, no qual as suas funções são dependentes da cadeia lateral dos glicosaminoglicanos [36].

Além disso, os GAGs estão envolvidos em diversas funções biológicas como adesão, migração e proliferação celular, secreção de proteínas e expressão gênica, atuando como organizadores celulares e na maturação de tecidos especializados [17]. Contribuem ainda para a estrutura e as propriedades de permeabilidade do tecido conjuntivo, agem como guia para enzimas e fatores de crescimento tanto na matriz

quanto na superfície das células, estando direta ou indiretamente envolvidos com tumores e metástases, reações imunológicas, desenvolvimento folicular, infertilidade e angiogênese e, portanto, ao adequado desenvolvimento fetal [20].

Ao estudar a angiogênese placentária de ruminantes, relatam que os GAGs estão envolvidos no crescimento vascular que acompanha o desenvolvimento da placenta, que por sua vez, provoca um aumento no fluxo sanguíneo neste órgão, fator determinante para o desenvolvimento fetal [50].

Já em ovinos, os glicosaminoglicanos estão envolvidos na formação dos placentomas. No estágio inicial tem-se predomínio dessas substâncias na matriz extracelular dos placentomas em especial o ácido hialurônico. As concentrações dos glicosaminoglicanos aumentam no decorrer da gestação e atingem seus menores níveis no final da gestação, acompanhado pelo desenvolvimento do placentoma e crescimento fetal [48].

V. CONCLUSÃO

Conclui-se que, em relação ao desenvolvimento embrionário dos ruminantes, tais estudos ainda são limitados ao nível da descrição ultrassonográfica. Já no que diz respeito aos anexos e placentação as descrições existem informações fortemente elucidadas, principalmente na espécie bovina. Quanto aos glicosaminoglicanos, foram identificados a condroitin sulfato, o dermatan sulfato, o heparan sulfato e o ácido hialurônico no aparelho reprodutor e placenta de ratos, mulher, coelho e ovinos mestiços.

Espera-se que este texto de revisão possa contribuir para um melhor entendimento a cerca do processo reprodutivo, em especial sobre a importância dos glicosaminoglicanos no processo gestacional.

Acknowledgements. Agradecemos a CAPES (Coordenação de Aperfeiçoamento de Pessoal de Nível Superior) pela concessão de bolsa de doutorado.

Declaration of interest. The authors report no conflicts of interest. The authors alone are responsible for the content and writing of the paper.

REFERENCES

1 **Almeida J.M., Santos R.M., Miglino M.A. & Morais-Pinto L. 2000.** Morfologia do funículo umbilical em ovinos deslanados mestiços (*Ovies aries*, L. 1758). *Brazilian Journal of Veterinary Research and Animal Science*. 37(7): 189-193.

2 **Amoroso E.C. 1959.** Structural and functional aspects of the placenta: Comparative anatomy of the placenta. *Annals of the New York Academy of Sciences*. 75(2): 855-872.

3 **Assis Neto A.C. 2005.** Desenvolvimento placentário em bovinos obtidos por gestações naturais e por fecundação *in vitro*. 223f. São Paulo, SP. Tese (Doutorado em Ciências) - Programa de Pós-Graduação em Anatomia dos Animais Domésticos e Silvestres, Universidade de São Paulo.

4 **Assis Neto A.C., Santos E.C.C., Pereira F.T.V. & Miglino M.A. 2009.** Initial development of bovine placentation (*Bos indicus*) from the point of view of the allantois and amnion. *Anatomia, Histologia, Embryologia*. 38(5): 341-347.

5 **Azevedo A., Chalhoub M., Furst R., Moura Neto A.V. & Ribeiro Filho A.I. 2001.** Momento de detecção ultrasonográfica de algumas características do concepto ovino Santa Inês do 20º ao 46º dia de prenhez. *Revista Brasileira de Reprodução Animal*. 25(2): 1147-1148.

6 **Bandeira D.A., Santos M.H.B., Correio Neto J. & Nunes J.F. 2004.** Aspectos gerais da caprino-ovinocultura no Brasil e seus reflexos produtivo e reprodutivo. In: Santos M.H.B., Oliveira M.A.L. & Lima P.F. (Eds). *Diagnóstico de gestação na cabra e na ovelha*. São Paulo: Varela, pp.85-96.

7 **Bertolini M. & Anderson G.B. 2002.** The placenta as a contributor to production of large calves. *Theriogenology*. 57(1): 181-187.

8 **Bjorkman N. & Sollen N. 1960.** Morphology of the bovine placenta at normal delivery. *Acta Veterinaria Scandinavia*. 1(1): 347-362.

9 **Bonattelli M., Carter A.M., Machado M.R.F., Oliveira M.F., Lima M.C. & Miglino M.A. 2005.** Placentation in the

paca (*Agouti paca* L). *Reproductive Biology and Endocrinology*. 3(9): 1-12.

10 **Bryden M.M., Evans H.E. & Binns W. 1972.** Embryology of the sheep: Extraembryonic membranes and the development of body form. *Journal of Morphology*. 138(2): 169-185.

11 **Calamari C.V., Ferrari S., Leinz F.F., Rodrigues C.F.C. & Bianchini D. 2002.** Acurácia da ultrassonografia transretal para diagnóstico precoce de gestação em ovelhas. *Revista Brasileira de Reprodução Animal*. 26(3): 258-259.

12 **Carson D.D., Dutt A. & Tang J.P. 1987.** Glycoconjugate Synthesis during early pregnancy: hyaluronate synthesis and function. *Developmental Biology*. 120(1): 228-235.

13 **Carter A.M., Enders A.C., Kunzle H., Oduor-Okelo D. & Vogel P. 2004.** Placentation in species of phylogenetic importance: the Afrotheria. *Animal Reproduction Science*. 82(1): 35-48.

14 **Carvalho A.F., Klisch K., Miglino., M.A., Pereira F.T. & Bevilacqua E. 2006.** Binucleate trophoblast giant cells in the water buffalo (*Bubalus bubalis*) placenta. *Journal of Morphology*. 267(1): 50-56.

15 **Chalhoub M., Prestes N.C., Lopes M.D., Ribeiro Filho A.L., Lopes R.M. & Trinca L.A. 2001.** Relação entre comprimento craniocaudal e diâmetro da vesícula embrionária/fetal com idade de gestação por meio de avaliação ultrassonográfica em ovino da raça Bergamácia. *Arquivo Brasileiro de Medicina Veterinária e Zootecnia*. 53(1): 71-77.

16 **Cubas J.J.M., Simões R.S., Oliveira-Filho R.M., Simões M.J., Baracat E.C. & Soares-Jr. J.M. 2010.** Glycosaminoglycan Distribution in the Rat Uterine Cervix During the Estrous Cycle. Clinics. *Sao Paulo*. 65(7): 703-708.

17 **Dietrich C.P. 1984.** A model for cell-cell recognition and control of cell growth mediated by sulfated glycosaminoglicans. *Brazilian Journal of Medical and Biological Research*. 17(1): 5-15.

18 **Domingues E. & Trein E. 1995.** Diagnóstico de gestação em ovinos através de ultra-sonografia. *A Hora Veterinária*. 15(87): 58-61.

19 **Endo M. & Yosizawa Z. 1975.** Glycosaminoglycans and acidic glycoproteins in rabbit uterus under estrogenic conditions. *Biochimica et Biophysica Acta*. 404(2): 274-280.

20 **Esko J.D. 1991.** Genetic analysis of proteoglycan structure, function and metabolism. *Current Opinion in Cell Biology*. 3(5): 805-816.

21 **Favaron P.O., Rodrigues M.N., Oliveira M.F., Biasi C.M. & Miglino M.A. 2012.** Embryonic and Fetal Development in - Pigmy Rice Rat - *Oligoryzomys* sp. (Rodentia, Sigmodontinae) and its Significance for Being a new Experimental Model. *Anatomia, Histologia, Embryologia*. 41(4): 286-299.

22 **Favaron P.O., Mess A., Will S.E., Maiorka P.C., Oliveira M.F. & Miglino M.A. 2014.** Yolk Sac Mesenchymal Progeni- tor Cells from New World Mice (*Necromys lasiurus*) with Multipotent Differential Potential. *Plos One*. 9(6): e95575.

23 **Franciolli A.L.R. 2007.** Desenvolvimento embriológico e fetal em pacas (*Agouti paca*, Linnaeus 1766: estabelecimento de modelo experimental análogo murino para detecção de linhagens Germ Cells. 99f. Dissertação (Mestrado em Ciências)- Programa de Pós-Graduação em Anatomia dos Animais Domésticos e Silvestres, Universidade de São Paulo.

24 **Fraser J.R.E., Laurent T.C. & Laurent U.B.G. 1997.** Hyaluronan: its nature, distribution, functions and turnover. *Journal of Internal Medicine*. 242(1): 27-33.

25 **Garcia A., Neary M.K., Kelly G.R. & Pierson R.A. 1993.** Accuracy of ultrasonography in early pregnancy diagnosis in the ewe. *Theriogenology*. 39(4): 847-861.

26 **Gearhart M.A., Wingfield W.E., Knight A.P., Smith J.A., Dargatz D.A., Boon J.A. & Stokes C.A. 1988.** Real-time ultrasonography for determining pregnancy status and viable fetal numbers in ewes. *Theriogenology*. 30(2): 323-337.

27 **Ishwar A.K. 1995.** Pregancy diagnosis in sheep and goats: a review. *Small Ruminant Research*. 17(4): 37-44.

28 **Junqueira L.C. & Carneiro J. 2004.** *Histologia Básica*. 10.ed. Rio de Janeiro: Guanabara Koogan, 388p.

29 **Kaulfuss K.H., Uhlich K., Brabant S., Blume K. & Strittmatter K. 1996.** Die ultrasonographische Trächtigkeitsdiagnostik (B Mode) beim Schaf. Teil 2: Verlaufsuntersuchungen im ersten Trächtigkeitsmonat. *Tierarztliche Praxis*. 24(1): 559-566.

30 **Kanashiro C., Santos T.C., Miglino M.A., Mess A.M. & Carter A.M. 2009.** Growth and development of the placenta in the capybara (*Hydrochaeris hydrochaeris*). *Reproductive Biology and Endocrinology*. 57(7): 1-13.

31 **Kresse H. & Schönher E. 2001.** Proteoglycans of the extracellular matbufalorix and growth control. *Journal of Cellular Physiology*. 189(3): 266-274.

32 **Latshaw W.K. 1987.** *Veterinary development anatomy: a clinical oriented approach*. Toronto: Decker, pp.49-74.

33 **Lee T.Y., Jamieson A.M. & Schafer I.A. 1973.** Changes in the composition and structure of glycosaminoglycans in the human placenta during development. *Pediatric Research*. 7(12): 965-977.

34 **Lêga E. & Toniolo G. 1999.** Hidrometra na espécie caprina. *Revista Brasileira de Reprodução Animal*. 23(3): 446-447.

35 **Leiser R. & Kaufmann P. 1994.** Placental structure: in a comparative aspect. *Experimental Clinic of Endocrinology*.

102(3): 122-134.

36 **Merle B., Durussel L., Delmas P.D. & Clézardin P. 1999.** Decorin inhibits cell migration through a process requiring its glycosaminoglycan side chain. *Journal of Cellular Biochemistry*. 75(3): 538-546.

37 **Moraes E.P.B.X., Santos M.H.B., Aguiar Filho C.R., Neves J.P., Oliveira M.A.L. & Lima P.F. 2008.** Avaliação ultra-sonográfica do desenvolvimento embrionário-fetal de ovinos da raça Santa Inês. *Ciência Animal Brasileira*. 9(1): 148-155.

38 **Mossman H.W. 1987.** *Vertebrate fetal membranes*. New Brunswick: Rutgers University Press, 383p.

39 **Morini A.C. 2009.** Desenvolvimento embrionário em búfalos (*Bubalus bubalis* Linnaeus, 1758). 179f. Tese (Doutorado em Ciências) - Programa de Pós-Graduação em Anatomia dos Animais Domésticos e Silvestres, Universidade de São Paulo.

40 **Nader H.B., Ferreira T.M., Paiva J.F., Medeiros M.G., Jeronimo S.M., Paiva V.M. & Dietrich C.P. 1984.** Isola- tion and structural studies of heparan sulfates and chondroitin sulfates form three species of molluscs. *The Journal of Biological and Chemistry*. 259(3): 1431-1435.

41 **Nasciutti L.E., Ferrari R., Berardo P.T., Souza M.L., Takiya C.M. & Borojevic R. 2006.** Distribuition of condroitin sulfate in human endometrium. *Micron*. 37(6): 544-550.

42 **Noden D.M. & Lahunta A. 1990.** *Embriologia de los Animales Domésticos*. Zaragoza: Acribia, 399p.

43 **Olio R.L., Favaron P.O., Lobo L.M., Sea L.W., Santos A.C., Viana D.C., Oliveira M.F. & Miglino M.A. 2014.** Characterization of Embryonic and Fetal Development of *Necromys lasiurus* (Rodentia, Cricetidae). *Journal of Cytology and Histology*. 5(4): 242-251.

44 **Oliveira G.B., Araújo Junior H.N., Costa H.S., Silva A.R., Moura C.E.B., Rocha H.A.O., Miglino M.A. & Ol- iveira M.F. 2017.** Post-implantation development of red-rumped agouti (*Dasyprocta leporina* Linnaeus, 1758). *Animal Reproduction Science*. 182(1): 35-47.

45 **Oliveira M.F., Carter A.M., Bonatelli M., Ambrosio C.E. & Miglino M.A. 2006.** Placentation in the rock cavy, (Wied). *Placenta*. 27(1): 87-97.

46 **Oliveira M.F., Mess A., Ambrósio C.E., Dantas C.A.G., Favaron P.O. & Miglino M.A. 2008.** Chorioallantoic placentation in *Galea spixii* (Rodentia, Caviomorpha, Caviidae). *Reproductive Biology and Endocrinology*. 6(1): 39.

47 **Oliveira G.A.A.C. 2017.** Desenvolvimento placentário em ovelhas mestiças Doper x Santa Inês suplementadas nos terços finais de gestação. 76f. Dissertação (Mestrado em Ciência e tecnologia Animal) - Programa de Pós-Graduação em produção Animal, Universidade Estadual Paulista.

48 **Ott T.L., Wiley A.A. & Bartol F.F. 1997.** Effects of Stage of Gestation and Uterine Ligation on Ovine Placentome Development and Glycosaminoglycans. *Journal of Animal Science*. 75(4): 1053-1062.

49 **Picazo R.A., Barragán M.L., Valenciano M. & Seabastián A.L. 1991.** Evolución de la imagen ecográfica durante la gestación de la oveja. *Medicina Veterinária*. 8(1): 300-317.

50 **Reynolds L.P. & Redmer D.A. 2001.** Angiogenesis in the placenta. *Biology of Reproduction*. 64(4): 1033-1040.

51 **Sammin D., Markey B., Bassett H. & Buxton D. 2009.** The ovine placenta and placentitis - A review. V*eterinary Microbiology*. 135(1-2): 90-97.

52 **Santos T.C., Oliveira M.F., Papa P.C., Dantzer V. & Miglino M.A. 2014.** VEGF system expression by immunohis-tochemistry and real-time RT-PCR study on collared peccary placenta. *Theriogenology*. 82(6): 834-843.

53 **Schrick F.N. & Inskeep E.K. 1993.** Determination of early pregnancy in ewes utilizing transretal ultrasonography. *Theriogenology*. 40(2): 295-306.

54 **Shandley L., Alcorn D. & Wintour E.M. 1997.** Ovine amniotic and allantoic epithelia across gestation. *The Anatomical Record*. 248(4): 542-553.

55 **Sousa P., King T., Harkness L., Young L.E., Walker S.K. & Wilmut I. 2001.** Evaluation of gestational deficiencies in cloned sheep fetuses and placentae. *Biology of Reproduction*. 65(1): 23-30.

56 **Souza G.N., Camano L., Araújo Júnior E., Nader H.B., Medeiros V., Martins J.R. & Souza E. 2014.** The expres- sion of glycosaminoglycans and proteoglycans in the uterine cervix of albino rats after local hyaluronidase infusion. *The Journal of Maternal-Fetal & Neonatal Medicine*. 27(9): 879-886.

57 **Souza V.F., Silva N.Q., Benevides Filho I.M. & Zamborline L.C. 1997.** Desenvolvimento embrionário e fetal avaliado por ultra-sonografia do 25º ao 60º dia de gestação em nelore (*Bos taurus indicus*). *Revista Brasileira de Reprodução Animal*. 21(2): 15-17.

58 **Straach K.J., Shelton J.M., Richardson J.A., Hascall V.C. & Mahendroo M.S. 2005.** Regulation of hyaluronan

expression during cervical ripening. *Glycobiology*. 15(1): 55-65.

59 **Thompson J.G. & Peterson A.J. 2000.** Bovine embryo culture in vitro: new developments and post-transfer consequences. *Human Reproduction*. 15(5 Suppl): 59-67.

60 **Vale A.M., Oliveira G.B., Favaron P.O., Miglino M.A., Paula V.V., Silva A.R. & Oliveira M.F. 2013.** Dynamic inversion of the yolk sac in Spix's yellow-toothed (*Galea spixii* Wagler, 1831). *Pesquisa Veterinária Brasileira*. 33(1): 1033-1040.

61 **Wasserman L., Abramovici A., Shlesinger H., Goldman J.A. & Allalouf D. 1983.** Histochemical Localization of Acidic Glycosaminoglycans in Normal Human Placentae. *Placenta*. 4(1): 101-108.

62 **Wooding F.B.P. & Flint A.P.F. 1994.** Placentation. In: Lamming G.E. (Ed). *Marshall's Physiology of Reproduction*. 4th edn. London: Chapman and Hall, pp.233-460.

6 CONSIDERAÇÕES FINAIS

A presente tese apresentou resultados relevantes sobre a morfofisologia da reprodução na ovelha da raça Morada Nova, durante o terço inicial da gestação;

Os achados indicam haver importante participação dos glicosaminoglicanos no reprodutor e na placenta ao longo da gestação;

A região uterina e placentoma sofrem mudanças durante o terço inicial da gestação;

Os embriões ovinos aumentam consideralvemente de tamanho entre as idades 30 e 40 dias de gestação;

Os achados ultrassonográficos mostram que o diagnóstico gestacional pode ser precose, a partir dos 15 dias pós cópula na raça Morada Nova.

ANEXO A – COMPROVANTE DE SUBMISSÃO DO ARTIGO NA REVISTA PESQUISA VETERINÁRIA BRASILEIRA

CARACTERIZAÇÃO EMBRIONÁRIO/FETAL E ULTRASSONOGRÁFICA DE OVINOS DA RAÇA MORADA NOVA

QUALIS: Quadriênio 2013-2016: A2 / Novo Qualis: A4
FATOR DE IMPACTO (2020): 0.584

Pesquisa Veterinária Brasileira - Manuscript ID PVB-7145

David Driemeier <onbehalfof@manuscriptcentral.com>

Ter, 03/05/2022 15:15

Para: radan_elvis@hotmail.com <radan_elvis@hotmail.com>

Cc: herson-costa@hotmail.com <herson-costa@hotmail.com>;radan_elvis@hotmail.com <radan_elvis@hotmail.com>;helio.noberto@outlook.com <helio.noberto@outlook.com>;pauloricardo83@hotmail.com <pauloricardo83@hotmail.com>;Carolfreitas04@outlook.com <Carolfreitas04@outlook.com>;igorrenno@gmail.com <igorrenno@gmail.com>;alexsandra.pereira@ufersa.edu.br <alexsandra.pereira@ufersa.edu.br>;moacir@ufersa.edu.br <moacir@ufersa.edu.br>

03-May-2022

Dear Mr. Matias de Oliveira:

Your manuscript entitled "Caracterização pós-implantacional e ultrassonográfica de ovinos da raça Morada Nova" has been successfully submitted online and is presently being given full consideration for publication in the Pesquisa Veterinária Brasileira.

Your manuscript ID is PVB-7145.

Please mention the above manuscript ID in all future correspondence or when calling the office for questions. If there are any changes in your street address or e-mail address, please log in to ScholarOne Manuscripts at https://mc04.manuscriptcentral.com/pvb-scielo and edit your user information as appropriate.

You can also view the status of your manuscript at any time by checking your Author Center after logging in to https://mc04.manuscriptcentral.com/pvb-scielo.

Thank you for submitting your manuscript to the Pesquisa Veterinária Brasileira.

Sincerely,
Pesquisa Veterinária Brasileira Editorial Office

ANEXO B – COMPROVANTE DE SUBMISSÃO DO ARTIGO NA REVISTA ACTA SCIENTIAE VETERINARIAE

ACOMPANHAMENTO ULTRASSONOGRÁFICO E DOSAGEM HORMONAL DURANTE O TERÇO INICIAL DA GESTAÇÃO EM OVELHAS

QUALIS: Quadriênio 2013-2016: B1 / Novo Qualis: B1
FATOR DE IMPACTO (2020): 0.320

[ASV] Agradecimento pela submissão

naoresponda@ufrgs.br <naoresponda@ufrgs.br>

Qui, 05/05/2022 01:22

Para: Herson da Silva Costa <herson-costa@hotmail.com>;Radan Elvis Matias de Oliveira <radan_elvis@hotmail.com>;Paulo Ricardo Firmino <pauloricardo83@hotmail.com>;Ana Caroline Freitas Caetano de Sousa <carolfreitas04@outlook.com>;Alexandre Rodrigues Silva <alexrs@ufersa.edu.br>;Valéria Veras de Paula <valeria@ufersa.edu.br>;Wirton Peixoto Costa <wirton@ufersa.edu.br>;Moacir Franco de Oliveira <moacir@ufersa.edu.br>

Olá,

João Augusto Rodrigues Alves Diniz submeteu o manuscrito, "Acompanhamento Ultrassonográfico e Dosagem Hormonal Durante o Terço Inicial da Gestação em Ovelhas: Ultrasound Monitoring and Hormone Dosage During the Initial Trimester of Pregnancy in Sheep" ao periódico Acta Scientiae Veterinariae.

Se você tiver alguma dúvida, entre em contato conosco. Agradecemos por considerar este periódico para publicar o seu trabalho.

Editorial Team

_____ Acta Scientiae Veterinariae

http://www.seer.ufrgs.br/index.php/ActaScientiaeVeterinariae

ANEXO C – COMPROVANTE DE SUBMISSÃO DO ARTIGO NA REVISTA JOURNAL OF MORPHOLOGY

PERFIL DO CONDROITIN SULFATO E HEPARAN SULFATO NO SISTEMA REPRODUTOR FEMININO E NA PLACENTADURANTE INICIO DA GESTAÇÃO EM OVINOS

QUALIS: Quadriênio 2013-2016: B1 / Novo Qualis: A2
FATOR DE IMPACTO (2020): 1.804

Gmail

Igor Renno <igorrenno@gmail.com>

Submission started for Journal of Morphology

Journal of Morphology <no-reply@atyponrex.com>
Para: Igor Lopes <igorrenno@gmail.com>

6 de maio de 2022 00:35

Dear Igor Lopes,

Thanks for starting your submission to *Journal of Morphology*. You can access your submission using this link:

New submission from 05 May 2022 07:13

Manuscripts in DRAFT state are not visible to the Editorial Office until they are submitted.

We've put together these resources to help you through the manuscript submission process:

- To learn more about preparing a scholarly article, visit: Article preparation information
- For information about submitting to this journal, visit: Journal of Morphology Author Guidelines
- During submission we'll walk you through each step, providing instructions and relevant knowledgebase articles along the way.

Need more help?

- For technical issues with our online submission system, contact submissionhelp@wiley.com
- For editorial questions or issues, contact the journal's editorial office

Sincerely,
The Editorial Staff at Journal of Morphology

By submitting a manuscript to or reviewing for this publication, your name, email address, and affiliation, and other contact details the publication might require, will be used for the regular operations of the publication, including, when necessary, sharing with the publisher (Wiley) and partners for production and publication. The publication and the publisher recognize the importance of protecting the personal information collected from users in the operation of these services and have practices in place to ensure that steps are taken to maintain the security, integrity, and privacy of the personal data collected and processed. You can learn more by reading our data protection policy. In case you don't want to be contacted by this publication again, please send an email to jmorph@wiley.com.

ANEXO D – COMPROVANTE DE SUBMISSÃO DO ARTIGO NA REVISTA ANIMAL REPRODUCTION

UTERUS/PLACENTA RATIO AND APPENDAGES OF MORADA NOVA SHEEP AT DIFFERENT GESTATIONAL AGES

QUALIS: Quadriênio 2013-2016: A2 / Novo Qualis: A4
FATOR DE IMPACTO (2020): 1.807

Animal Reproduction - Manuscript ID AR-2022-0050

Anim Reprod CBRA <onbehalfof@manuscriptcentral.com>

Sex, 06/05/2022 07:37

Para: carolfreitas04@outlook.com <carolfreitas04@outlook.com>

Cc: herson-costa@hotmail.com <herson-costa@hotmail.com>;carolfreitas04@outlook.com <carolfreitas04@outlook.com>;carlos.moura@ufersa.edu.br <carlos.moura@ufersa.edu.br>;moises.tertulino@gmail.com <moises.tertulino@gmail.com>;antonioassis@usp.com <antonioassis@usp.com>;alexsandra.pereira@ufersa.edu.br <alexsandra.pereira@ufersa.edu.br>;moacir@ufersa.edu.br <moacir@ufersa.edu.br>

06-May-2022

Dear Miss Sousa:

Your manuscript entitled "Uterus/placenta ratio and appendages of Morada Nova sheep at different gestational ages" has been successfully submitted online and is presently being given full consideration for publication in the Animal Reproduction.

Your manuscript ID is AR-2022-0050.

Please mention the above manuscript ID in all future correspondence or when calling the office for questions. If there are any changes in your street address or e-mail address, please log in to ScholarOne Manuscripts at https://mc04.manuscriptcentral.com/ar-scielo and edit your user information as appropriate.

You can also view the status of your manuscript at any time by checking your Author Center after logging in to https://mc04.manuscriptcentral.com/ar-scielo.

Thank you for submitting your manuscript to the Animal Reproduction.

Sincerely,
Animal Reproduction Editorial Office

ANEXO E – COMPROVANTE DE SUBMISSÃO DO ARTIGO NA REVISTA JOURNAL OF MORPHOLOGY

MORPHOLOGY OF THE FEMALE REPRODUCTIVE SYSTEM DURING THE INITIAL TRIMESTER OF PREGNANCY IN MORADA NOVA SHEEP

QUALIS: Quadriênio 2013-2016: B1 / Novo Qualis: A2
FATOR DE IMPACTO (2020): 1.804

Journal of Morphology - Manuscript number JMOR-22-0083

Kusum Bahuguna <onbehalfof@manuscriptcentral.com>

Sáb, 14/05/2022 08:37

Para: joaovitoroliveiragurgel@hotmail.com <joaovitoroliveiragurgel@hotmail.com>

Cc: herson-costa@hotmail.com <herson-costa@hotmail.com>;joaovitoroliveiragurgel@hotmail.com <joaovitoroliveiragurgel@hotmail.com>;radan_elvis@hotmail.com <radan_elvis@hotmail.com>;carolfreitas04@outlook.com <carolfreitas04@outlook.com>;joao-diniz15@hotmail.com <joao-diniz15@hotmail.com>;carlos.moura@ufersa.edu.br <carlos.moura@ufersa.edu.br>;alexrs@ufersa.edu.br <alexrs@ufersa.edu.br>;moacir@ufersa.edu.br <moacir@ufersa.edu.br>

14-May-2022

Dear Dr. Gurgel,

Your manuscript entitled "Morphology of the female reproductive system during the initial trimester of pregnancy in Morada Nova sheep" has been successfully submitted online and is presently being given full consideration for publication in Journal of Morphology.

Your manuscript number is JMOR-22-0083. Please mention this number in all future correspondence regarding this submission.

ANEXO F – PRIMEIRA PÁGINA DO ARTIGO PUBLICADO NA REVISTA ACTA SCIENTIAE VETERINARIAE

DESENVOLVIMENTO EMBRIONÁRIO/FETAL, PLACENTAÇÃO, E GLICOSAMINOGLICANOS NO APARELHO REPRODUTOR FEMININO E NA PLACENTA

QUALIS: Quadriênio 2013-2016: B1 / Novo Qualis: B1
FATOR DE IMPACTO (2020): 0.32
ANO DA PUBLICAÇÃO: 2020
DOI: 10.22456/1679-9216.100339

Acta Scientiae Veterinariae, 2020. 48: 1728.

ISSN 1679-9216

Pub. 1728

Desenvolvimento embrionário/fetal, placentação e glicosaminoglicanos no aparelho reprodutor feminino e na placenta

Embryonic/Fetal Development, Placentation and Glycosaminoglycans in the Female Reproductive Tract and Placenta

Herson da Silva Costa[1], Felipe Venceslau Câmara[2], Ferdinando Vinicius Fernandes Bezerra[1], Carlos Eduardo Bezerra de Moura[3], Alexsandra Fernandes Pereira[4], Alexandre Rodrigues Silva[5], Hugo Alexandre de Oliveira Rocha[6], Maria Angélica Miglino[7] & Moacir Franco de Oliveira[1]

ABSTRACT

***Background*:** Fetal attachments, placentation and embryonic development have been widely discussed in rodents such as agoutis and cavies, as well as research on glycosaminoglycans (GAGs) in rats and rabbits. Moreover, studies on buffalo, cattle and sheep are described in ruminants, and work has also been reported in sheep with GAGs in placentoma. However, further studies are needed in this regard, since there are reports of economic losses associated with reproductive failures described for cattle such as changes in the chorion and allantois, and in sheep in which changes between the transition from vitelline to allantois circulation have been discussed.
***Review*:** In relation to embryonic development, detailed studies have been described in rodents such as rats (12 days old), desert mouse (15 days old) and agoutis at 30 days. Macroscopic structures such as the cephalic region, nose, optic vesicle, cervical curvature, thoracic and pelvic limbs were observed, as well as microscopic structures such as the pituitary, lung, heart, brain cavity, liver, retina, and ossification regions. There are reports of buffalo and cattle studies in ruminants describing early embryonic development. However, the research in the case of sheep is limited, meaning there is only the ultrasound examination, such as gestational diagnosis and morphometric measurement of the embryonic vesicle. Still, studies with umbilical funicular and placental development of sheep with different gestational ages can be highlighted. Regarding extraembryonic annexes, four important structures which contribute to embryonic maintenance have been reported. These are called the chorion, amnion, allantois and yolk sac, respectively, and are responsible for originating the placenta, embryonic protection, collecting metabolic waste and early embryonic nutrition. In addition, correlating the annexes gives rise to the placentation process, which were described two models; the first is transient, called chorioviteline, and the second is called chorioallantoid, which represents the definitive model. Allied to the gestational process, the importance of glycosaminoglycans (GAGs) and proteoglycans are worth mentioning, as they are essential components of the extracellular matrix. They are related in the implantation process, tissue organization during gestation, and also in placental angiogenesis, as described in ruminants (i.e. involved in the vascular growth that accompanies the development of the placenta), which in turn causes an increase in blood flow in this organ, and constitutes a determining factor for fetal development.
***Conclusion*:** Such studies regarding the embryonic development of ruminants are still limited to sonographic description and some information is only available in the context of extraembryonic membranes. For glycosaminoglycans, chondroitin sulfate, dermatan sulfate, heparan sulfate and hyaluronic acid are identified in the reproductive tract and placenta. We intend to produce important information for the reproductive and sanitary management of ruminants with the information in this article, providing data to stimulate new studies aiming to minimize the occurrence of embryonic death and economic losses. In addition, further studies on GAGs are needed to better understand their true correlation with gestation, so they can intercede through supplementation and minimize reproductive losses.

Keywords: mammals, extracellular matrix, pathologies, reproductive events.

ANEXO G - ANTICORPOS UTILIZADOS NA IMUNOHISTOQUIMCA E IDENTIFICAÇÃO DE GAGs

Tabela 1- Anticorpos utilizados para marcação do condroitim sulfato e heparan sulfato nos órgãos reprodutores e na placenta de ovelhas.

Produto	Descrição	Diluição	Referênica
Anti-Chondroitin Sulfate antibody [CS] Abcam	Anticorpo monoclonal de camundongo [CS] contra Condroitim Sulfato	1:100	Ab11570
Perlecan – Anti Heparan Sulfato + proteoglicano Abcam	Anticorpo monoclonal de camundongo contra heparan sulfato	1:100	Ab2501
Anticorpo secundário universal Vector laboratories	Anticorpo IgG anti-camundogo de cabra que se liga a anticorpos primários de camundongo	Pronto para uso	AI-9200-1.5

ANEXO H - PARECER DA COMISSÃO DE ÉTICA NO USO DE ANIMAIS (CEUA/UFERSA)

UNIVERSIDADE FEDERAL RURAL DO SEMI-ÁRIDO
COMISSÃO DE ÉTICA NO USO DE ANIMAIS

Mossoró, 07 de dezembro de 2018.

PARECER 27/2018

*O projeto intitulado "*Desenvolvimento embrionário/fetal, anexos extraembrionários e glicosaminoglicanos no aparelho reprodutor feminino e na placenta de ovinos ao longo do terço inicial da gestação*" processo numero 23091.013528/2018-48, sob responsabilidade de Moacir Franco de Oliveira o qual envolve a produção, manutenção e/ou utilização de animais pertencentes ao filo Chordata, subfilo Vertebrata (exceto humanos), para fins de pesquisa científica, encontra-se de acordo com os preceitos da lei 11.794 de 8 de outubro de 2009 e com as normas editadas pelo Conselho Nacional de Experimentação Animal (CONCEA), e foi aprovado pela Comissão de Ética no Uso de Animais (CEUA) da Universidade Federal Rural do Semi-Árido –UFERSA em reunião no dia 27 de novembro de 2018 .*

Vigência do projeto	*Janeiro de 2019 a dezembro de 2020*
Espécie/linhagem	*Ovis aires*
N. de Animais	*12*
Peso/idade	*Adultos*
Sexo	*Fêmeas*
Origem	*Setor de Caprinocultura/UFERSA*

Emanuelle Fontenele Rabelo

Presidente CEUA-UFERSA

BR 110 – Km 47 – Bairro Pres. Costa e Silva
CEP 59625-900 – Mossoró – RN – (84) 3317-8360
http://www2.ufersa.edu.br/portal/comissoes/ceua